



איגוד רופאי העיניים בישראל
ISRAELI OPHTHALMOLOGICAL SOCIETY

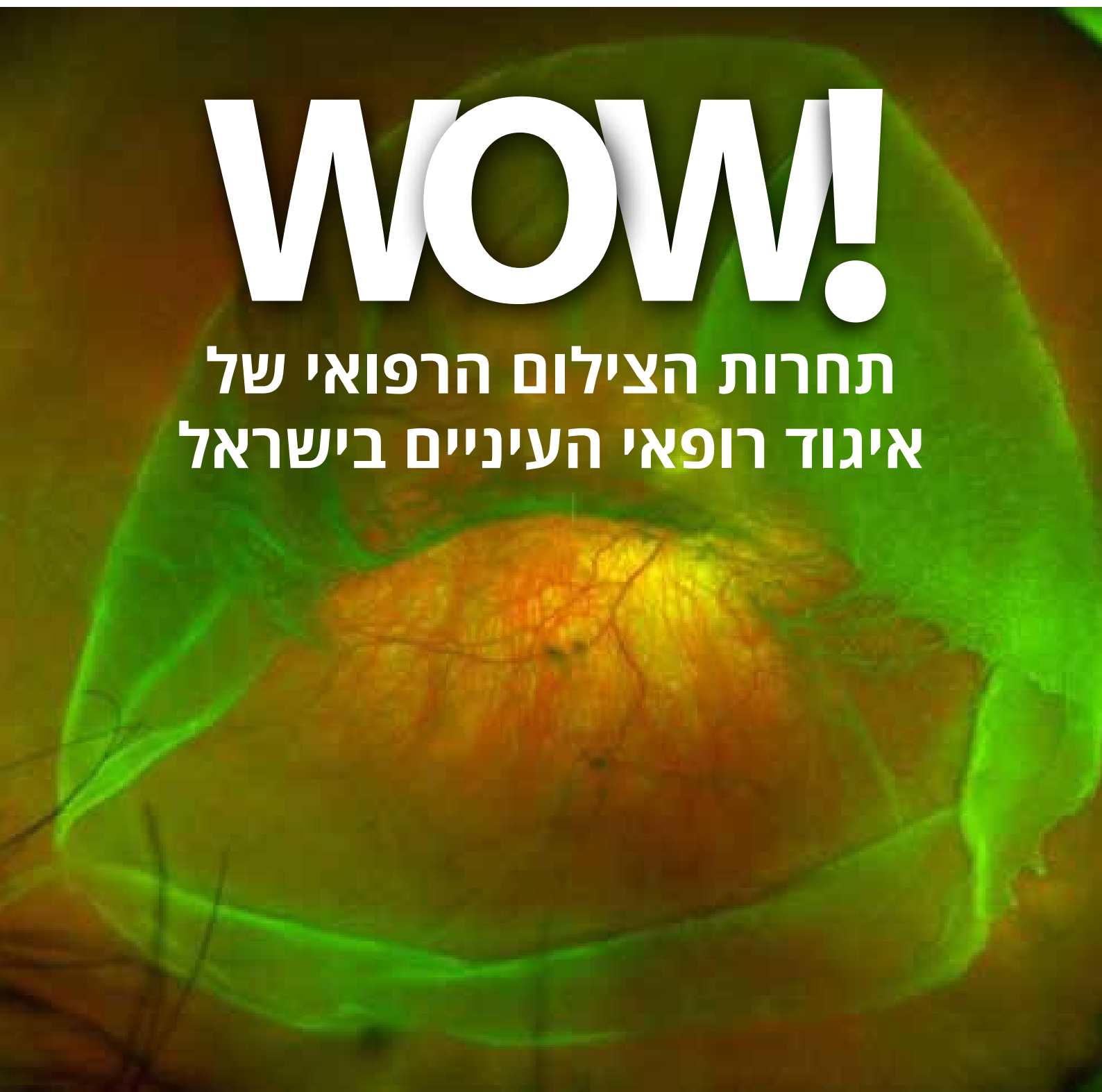הכנס השנתי ה-6

של איגוד רופאי העיניים בישראל

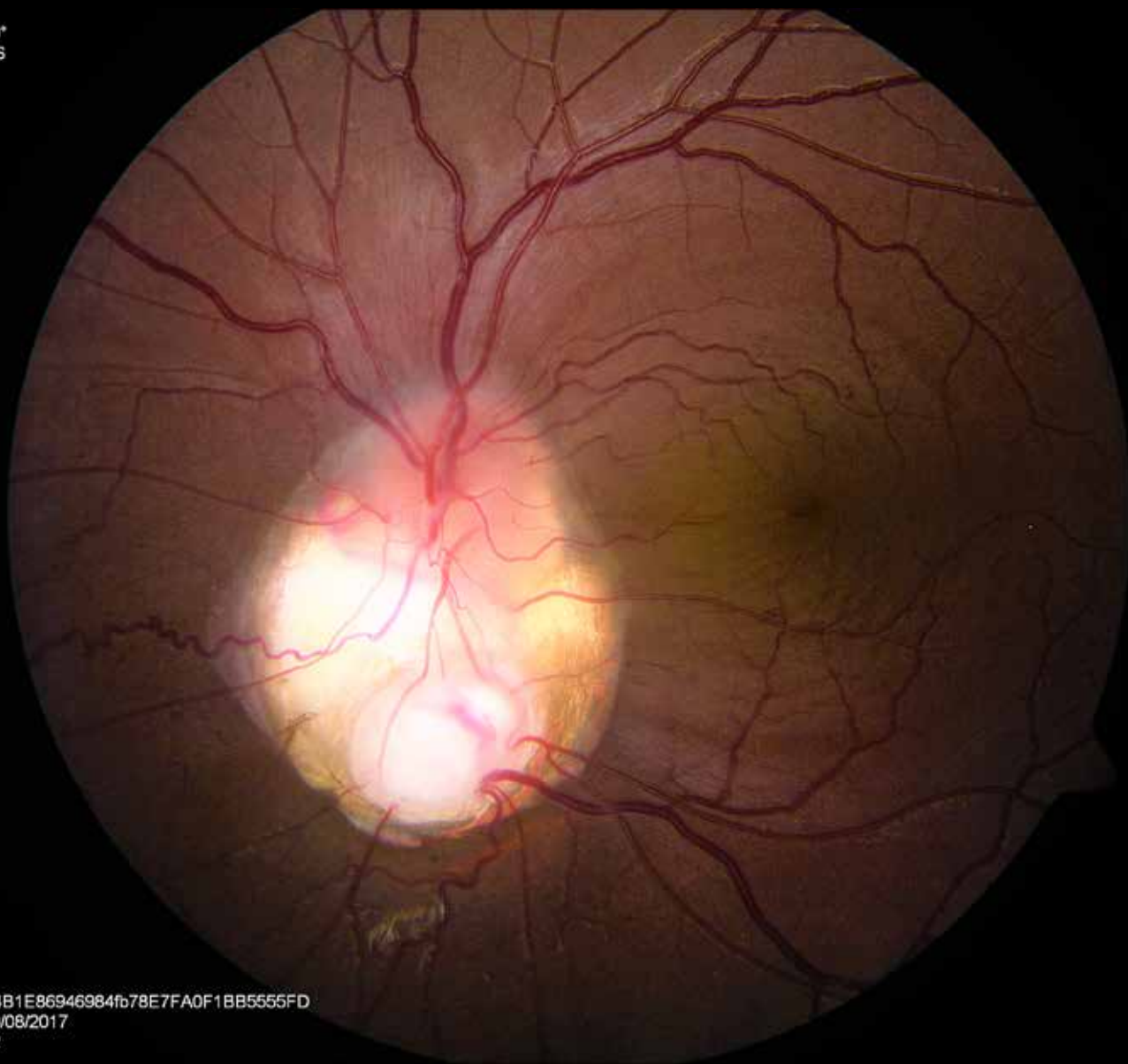
12-13 ביוני 2018 | מלון דויד אינטרקונטיננטל, ת"א

WOW!

תחרות הצילום הרפואי של
איגוד רופאי העיניים בישראל



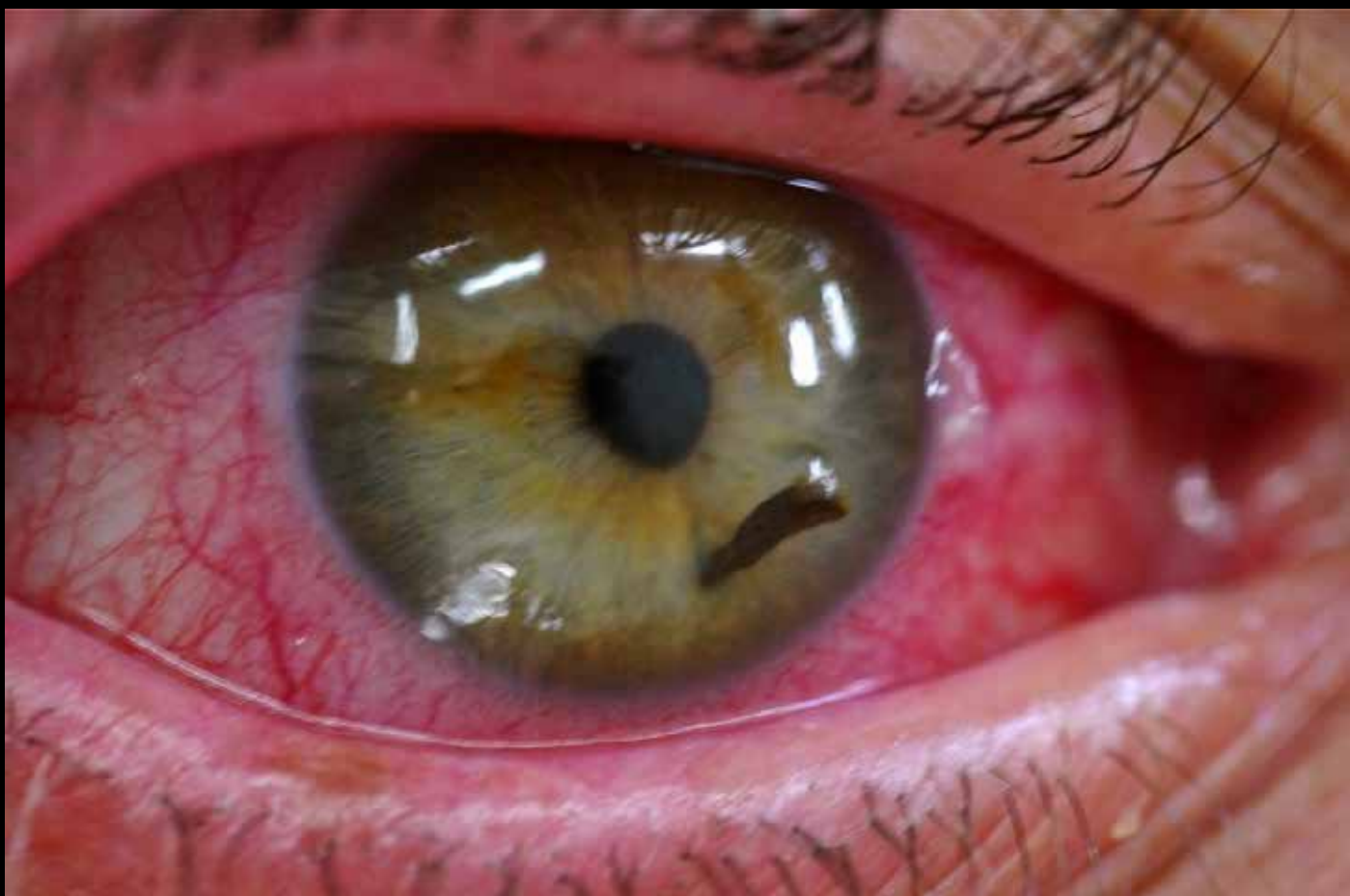50°
OS



A4B1E86946984fb78E7FA0F1BB5555FD
09/08/2017
12

צולם ע"י: לילך גורק
שם הרופא: ד"ר נמרוד דר, מחלקת עיניים ביה"ח מאיר

Pseudo-Duplication of the Optic disc
תיאור: צילום צבע קרקעית
צולם באמצעות: ZEISS FF450 Plus Fundus Camera



מזל או ביש מזל

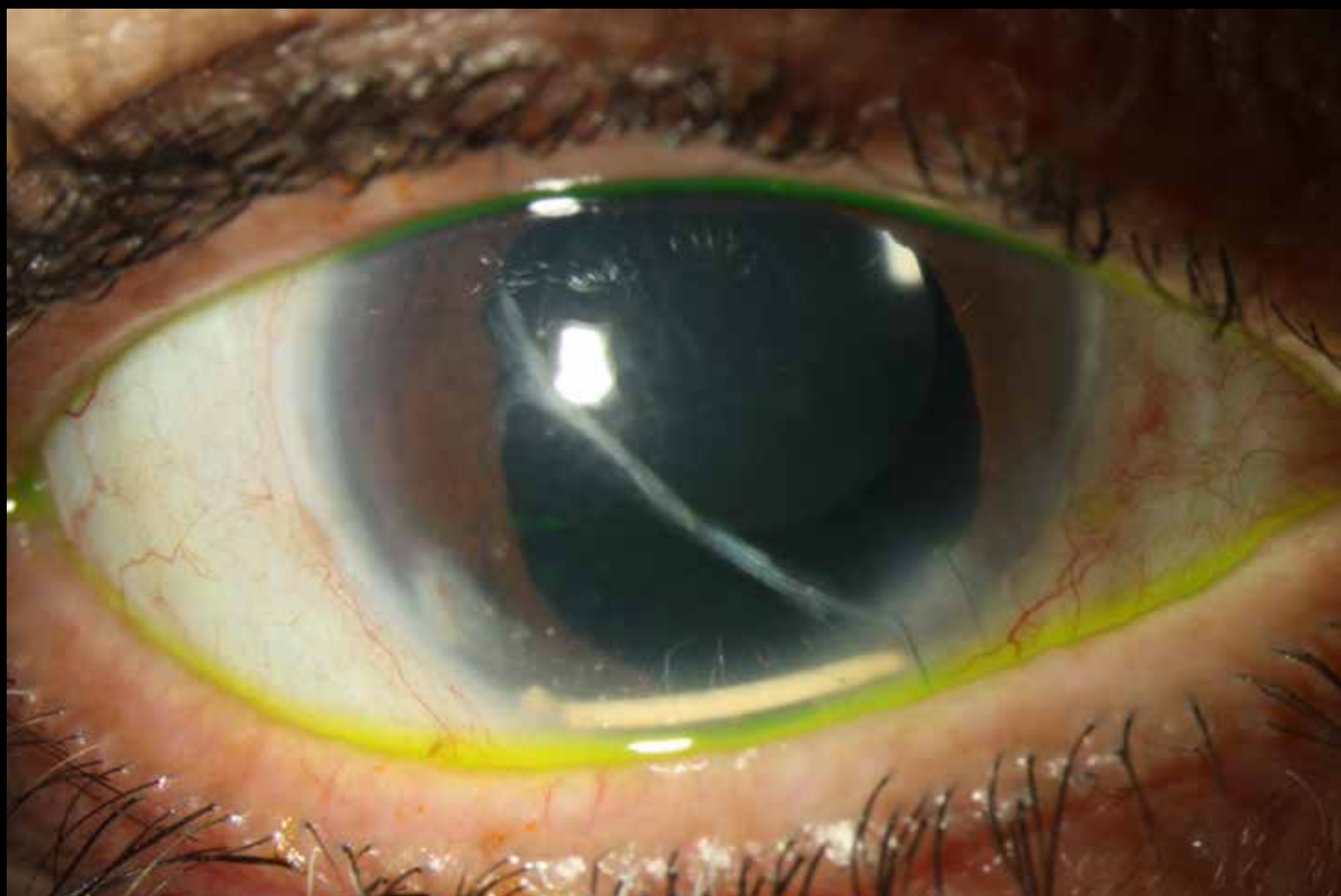
תיאור: גוף זר מתכתי בלשכה הקדמית, תקוע בין הקרנית לקשתית
צולם באמצעות: צולם במצלמת SLR, פנטקס K2-s עם עדשת מאקרו 100 מ"מ

צולם ע"י: ד"ר אביחי סגל, מחלקת
עיניים, מרכז רפואי סורוקה



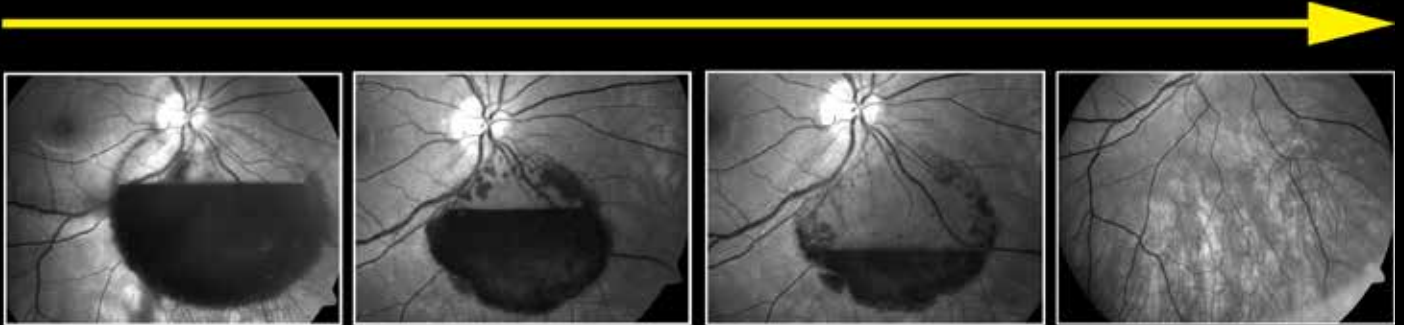צולם ע"י: ד"ר עודד לנשטיין,
בית חולים הדסה

Eyelids Pediculosis
תיאור: Pediculosis of the Eyelids Causing
Blepharoconjunctivitis in a Small Child



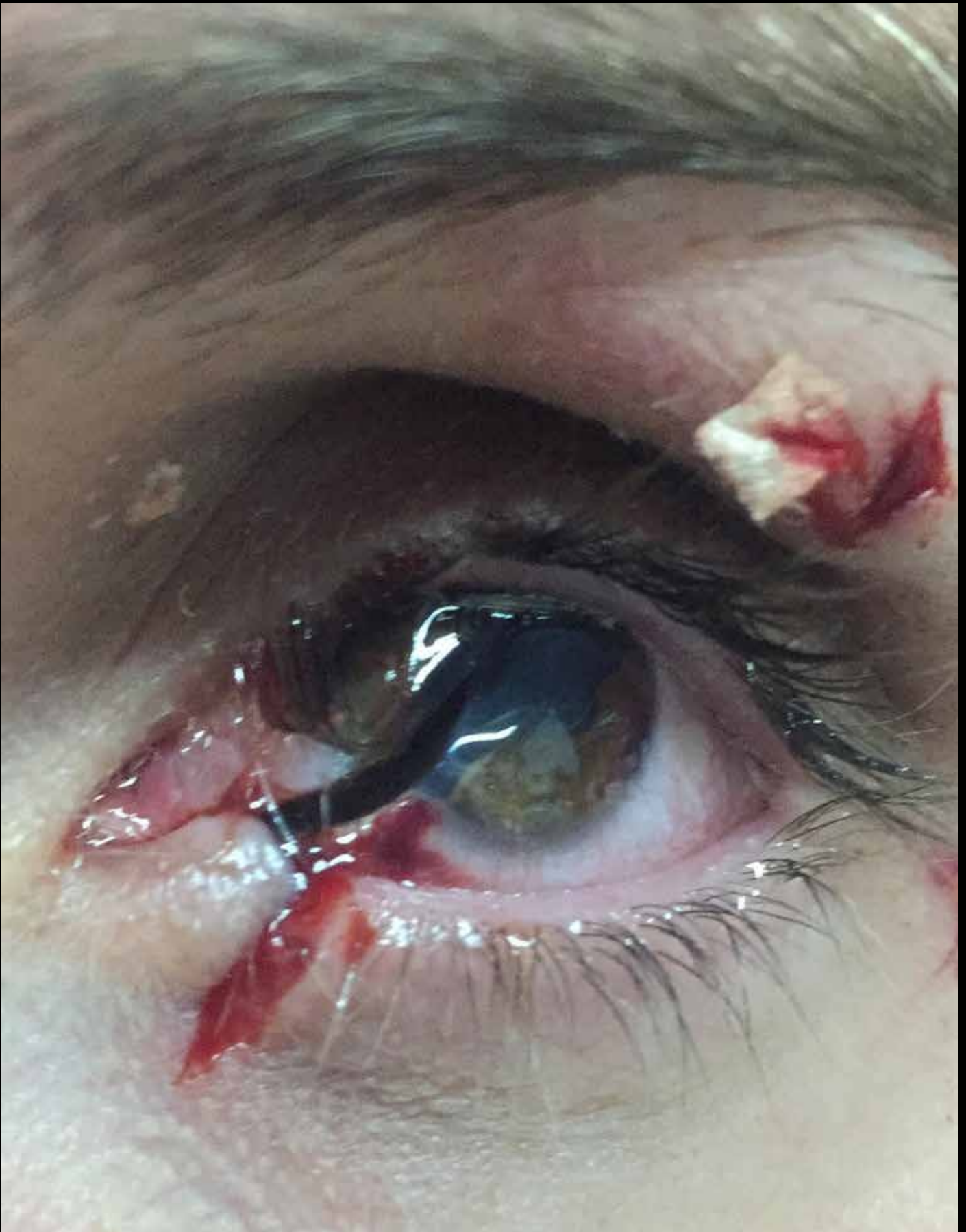תיאור: חדירת שתל אזורודקס ללשכה הקדמית לאחר דסנטרציה של העדשה המושתלת

צולם ע"י: ד"ר אסף הללי, מרכז רפואי קפלן



הרופא המטפל: ד"ר זוהר חבוט-וילנר
צולם ע"י: שם הצלם: גלית יאיר-פור

Boat Shape Hemorrhage - בעין הסערה והשקט שאחרי
תיאור: Red Free של הפונדוס



סיכון מקצועי

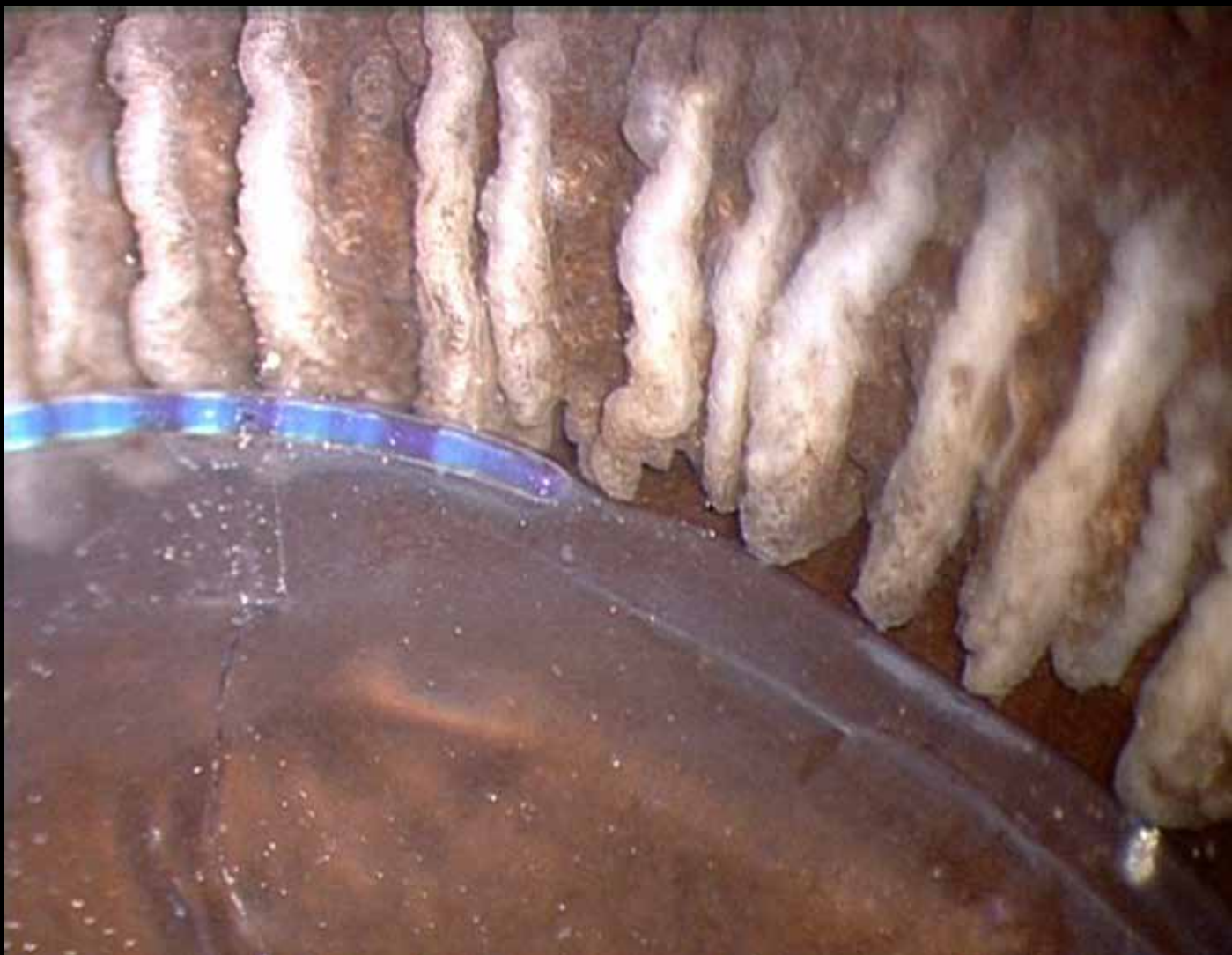תיאור: עין של גבר צעיר ובריא בן 27 שהתייצג במיון עם פרפורציה כתוצאה משברי בקבוק זכוכית צולם באמצעות: טלפון נייד מדגם אייפון 6

צולם ע"י: ד"ר דפנה פרט



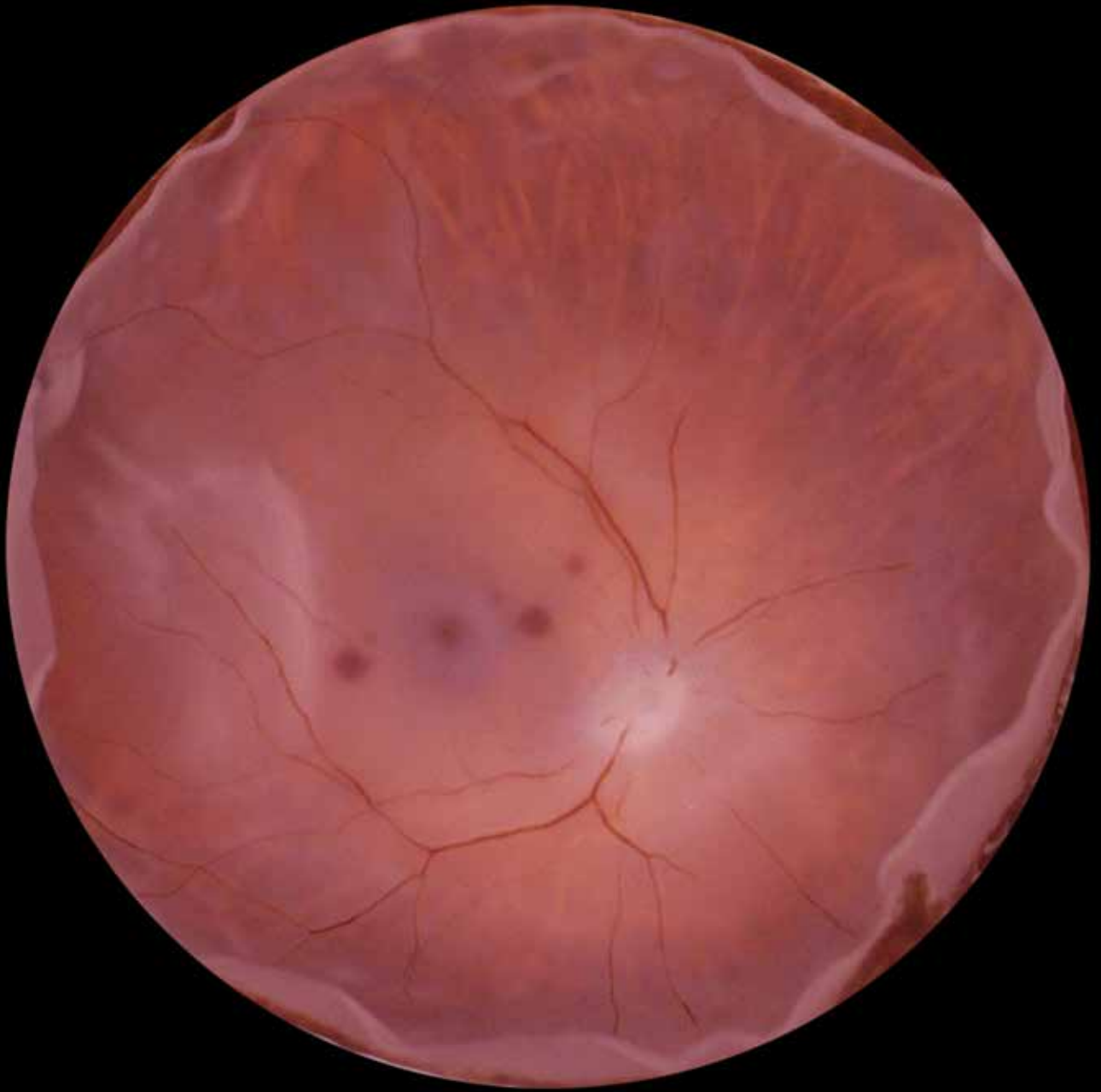צולם ע"י: פרופ' איתן בלומנטל,
מחלקת עיניים, המרכז הרפואי רמב"ם

The Dark Side of the Moon
צולם באמצעות: מנורת סדק, בפורמט TIFF וברזולוציה של 300dpi



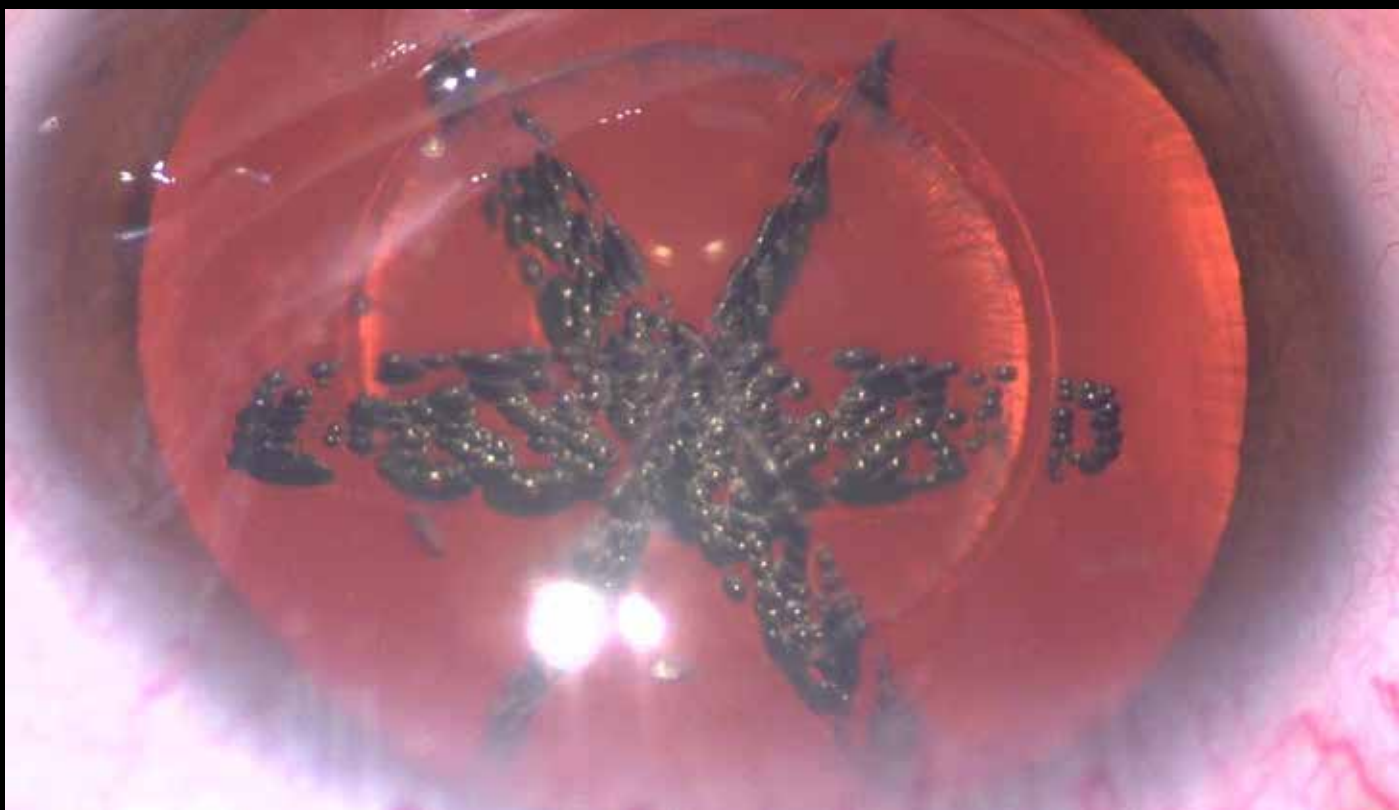צולם ע"י פרופ' איתן בלומנטל,
מחלקת עיניים, המרכז הרפואי רמב"ם

IOL In the Bag
צולם באמצעות: מנורת סדק, בפורמט TIFF וברזולוציה של 300dpi



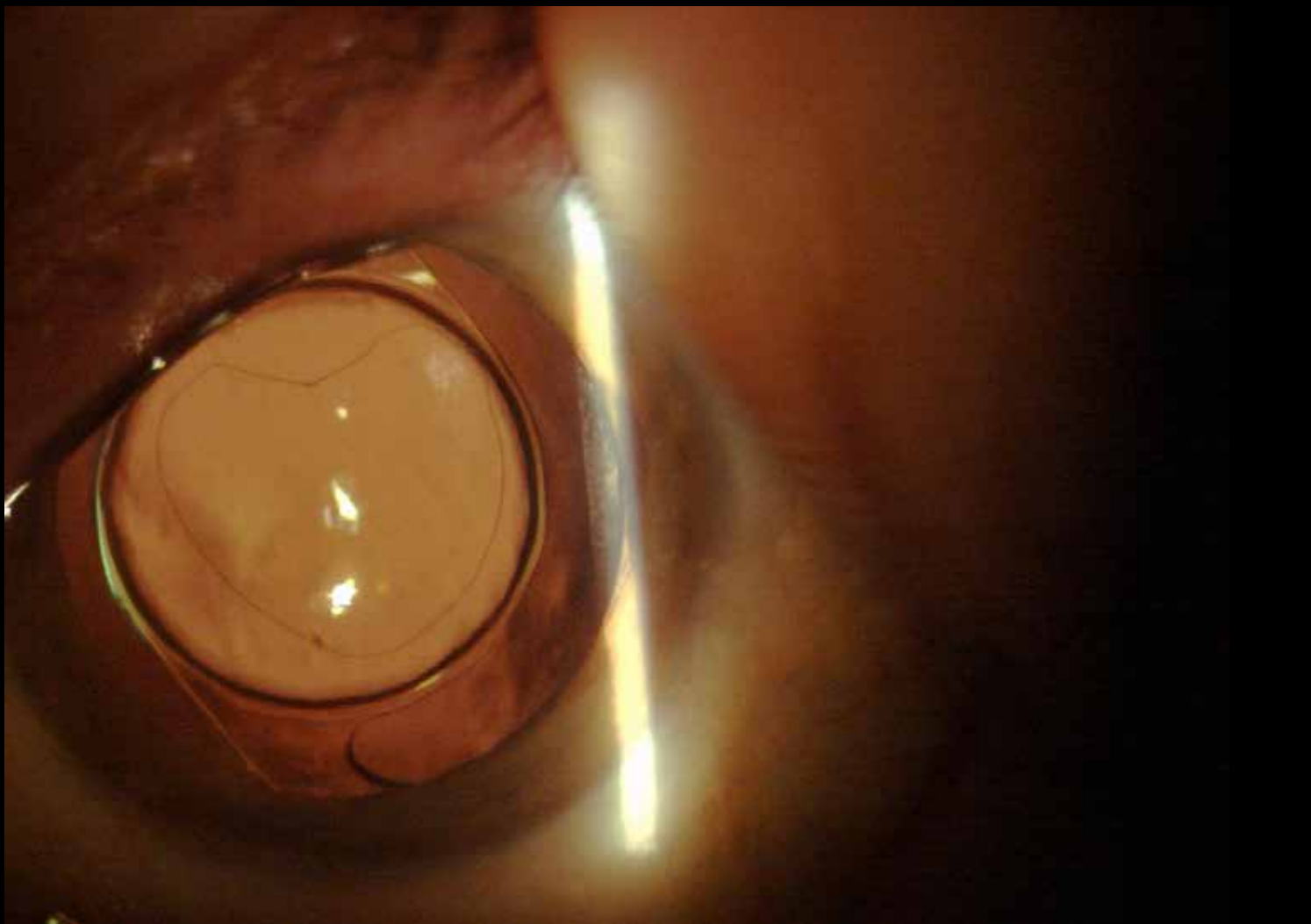
צולם ע"י: פרופ' איתן בלומנטל,
מחלקת עיניים, המרכז הרפואי רמב"ם

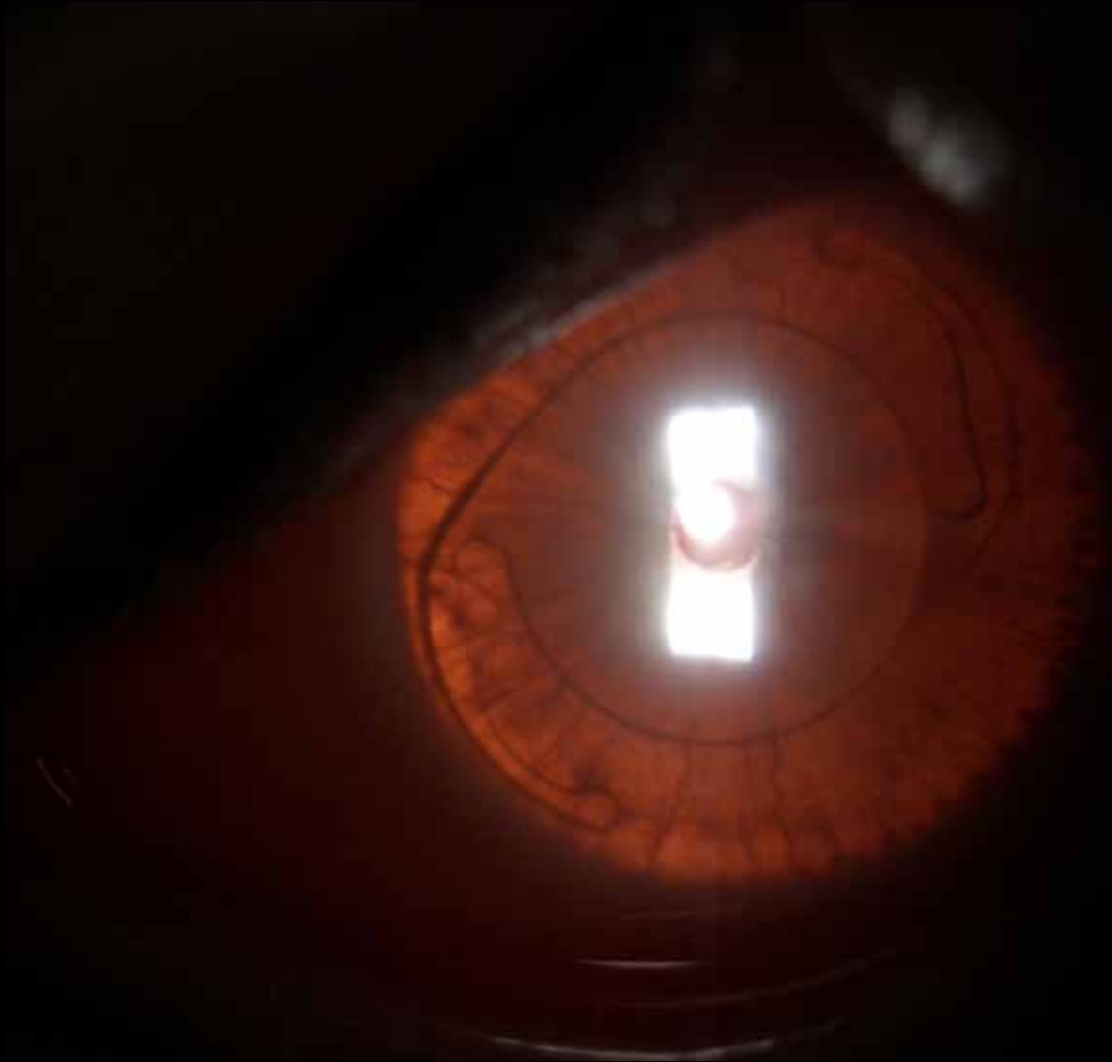Retina Beyond Repair
צולם באמצעות: מנורת סדק, בפורמט TIFF וברזולוציה של 300dpi

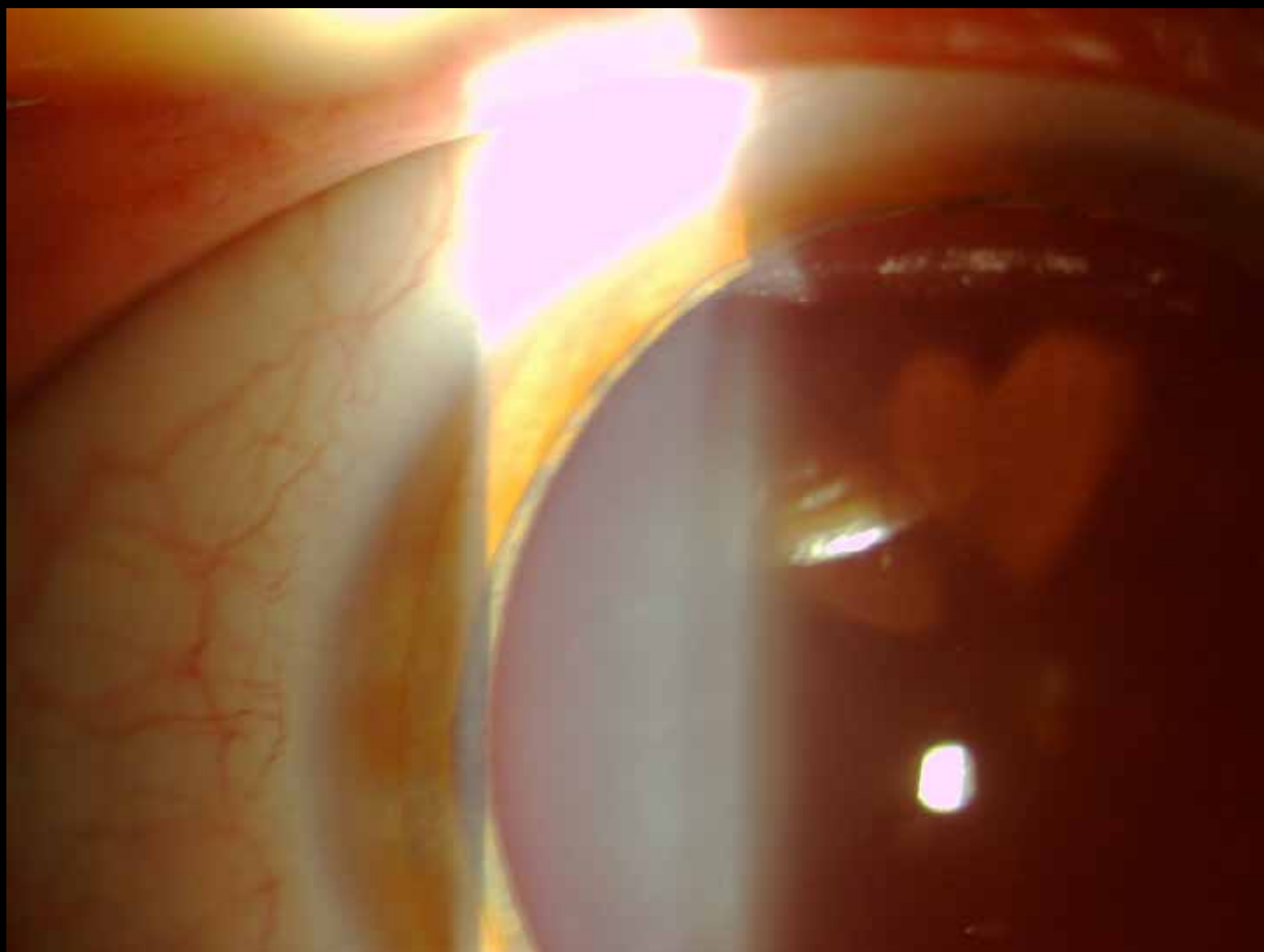


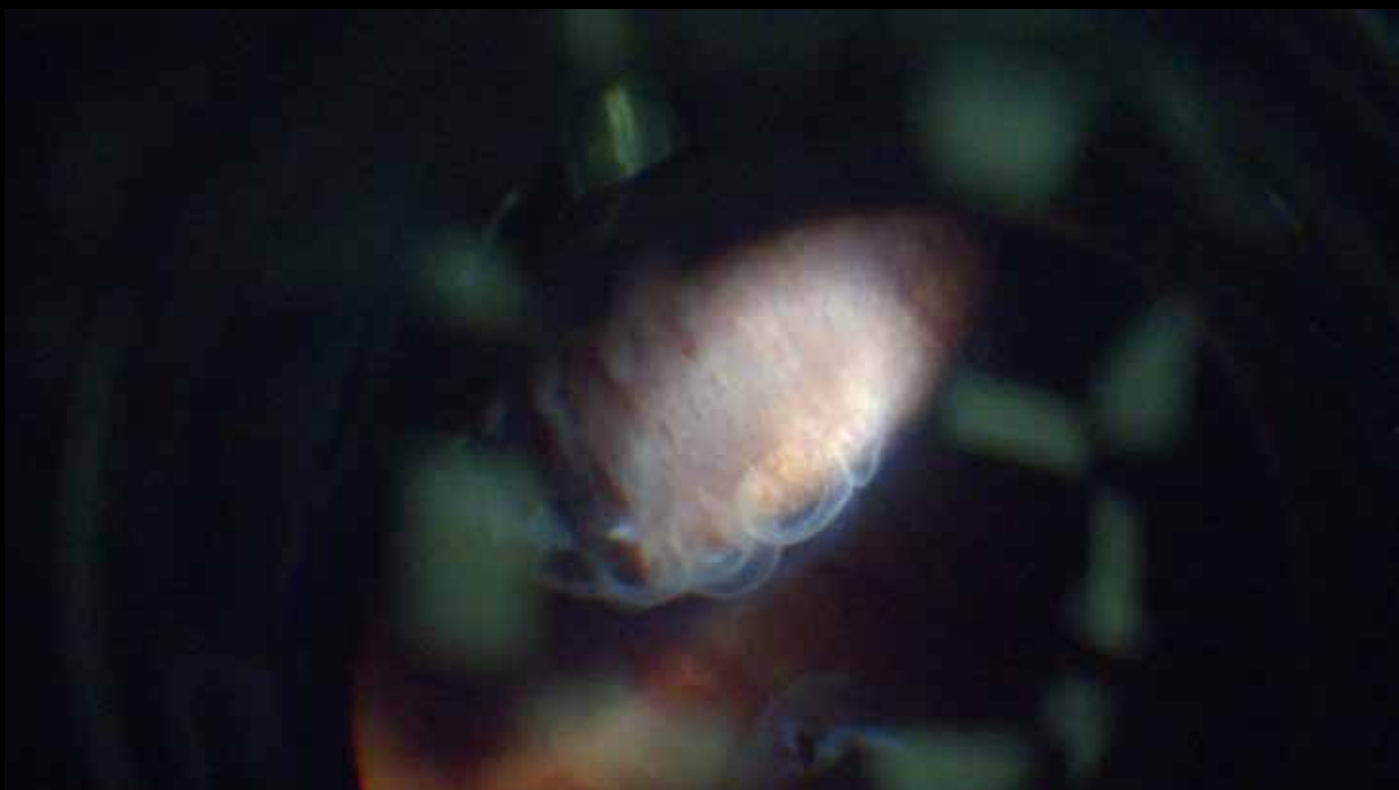צולם ע"י: פרופ' אהוד אסיה

Femto Bubbles



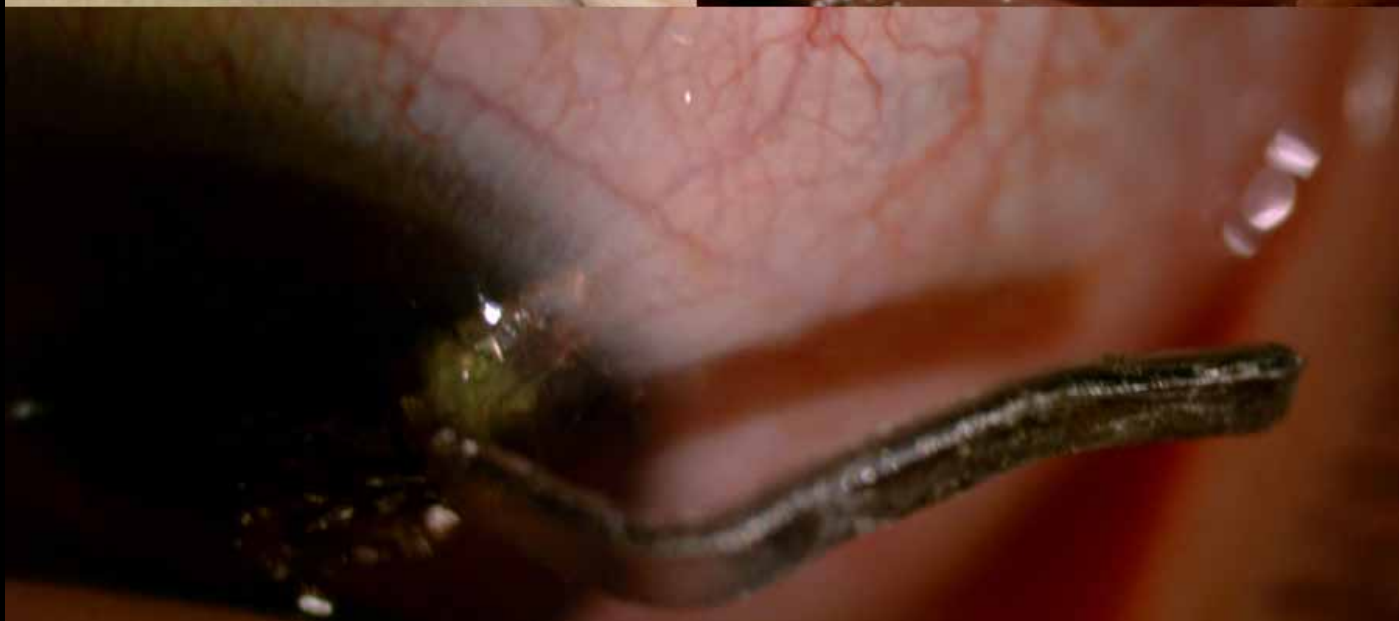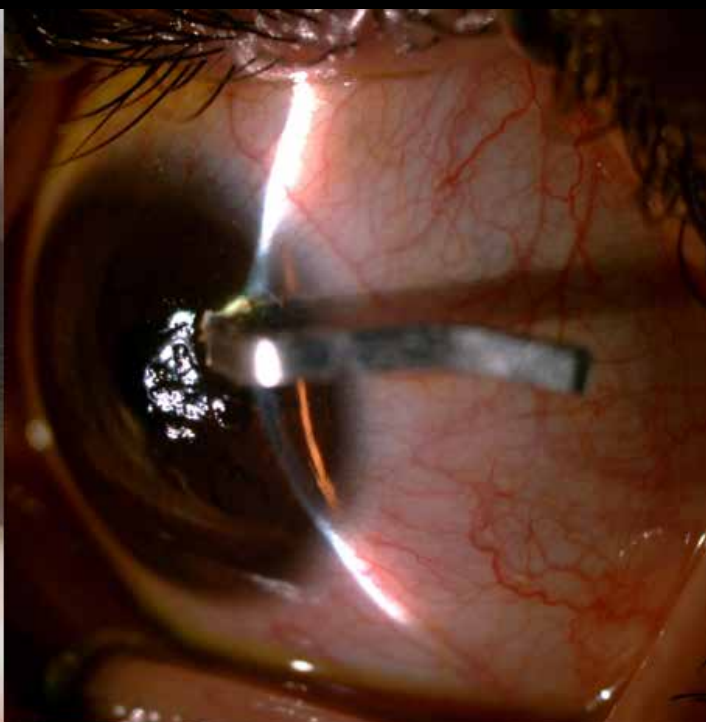

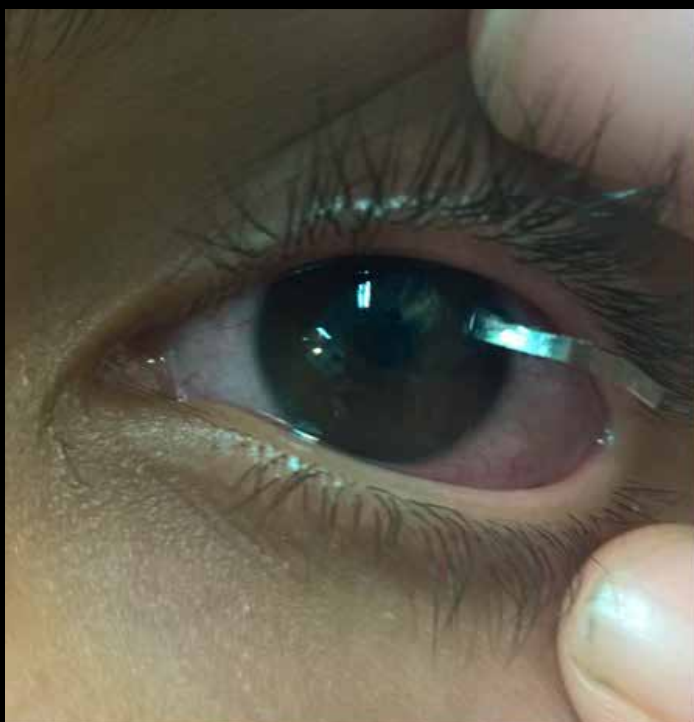




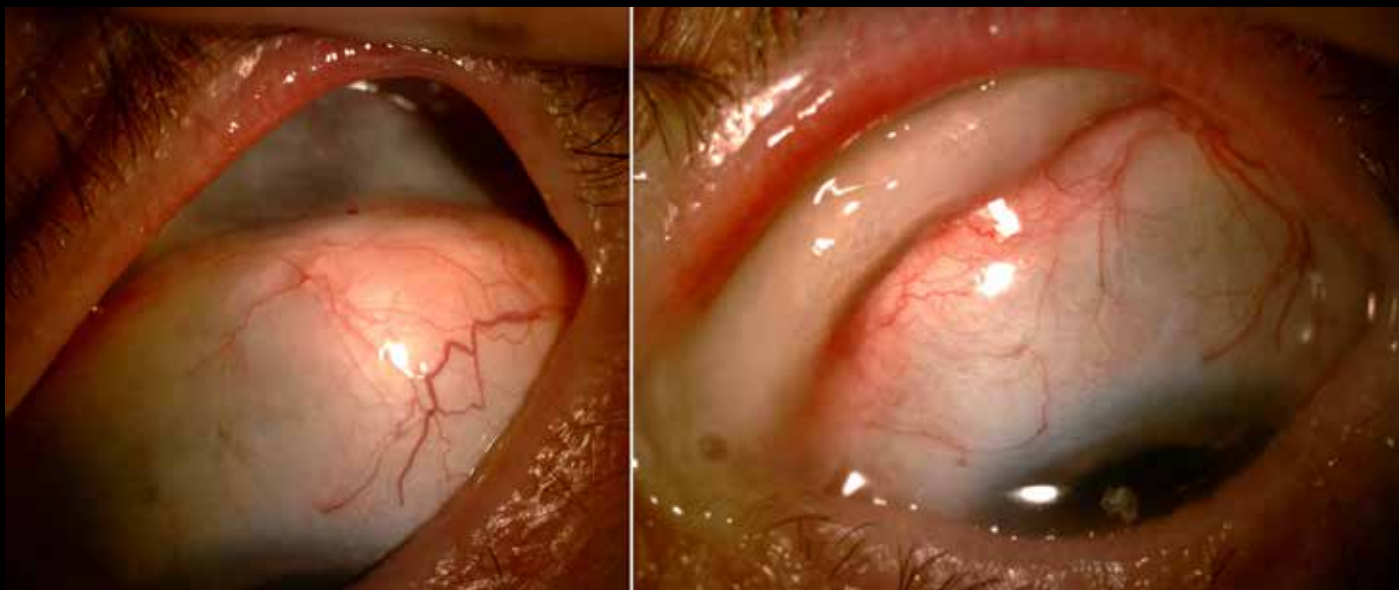
צולם ע"י: שני פילר, מחלקת עיניים,
המרכז הרפואי מאיר

**Pars Plana cysts-a Common Finding
that is Uncommonly found**
תיאור: תמונת צבע של צילום תוך ניתוחי



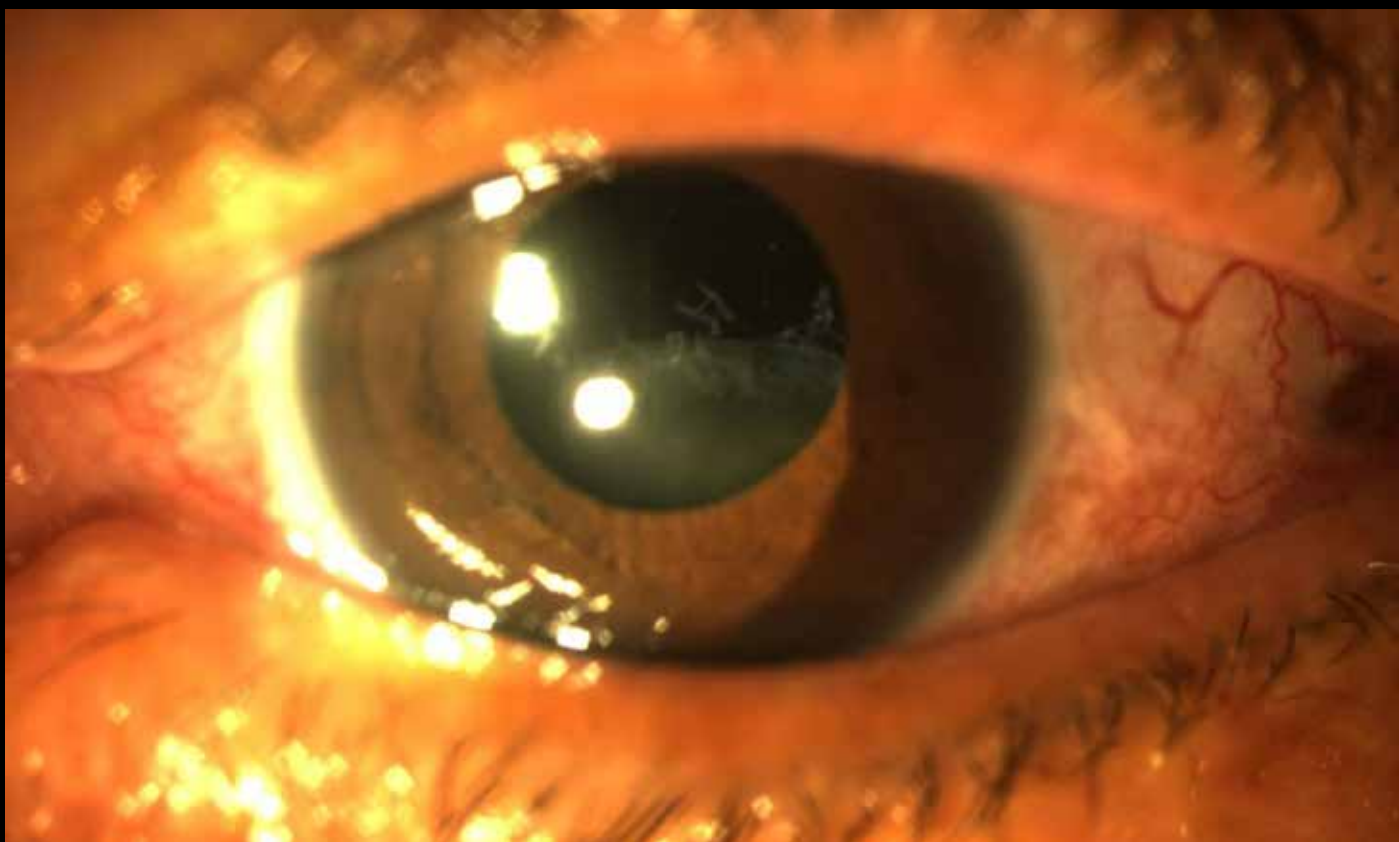צולם ע"י: ד"ר ארי לשנו
רופא מטפל: פרופ' מרדכי רוזנר

פגיעה משדכן (גדול) בקרנית
תיאור: צילום צבע מקטע קדמי
צולם באמצעות: מצלמת מנורת סדק TOPCON DC3



צולם ע"י: ד"ר ארי לשנו
רופא מטפל: פרופ' מרדכי רוזנר

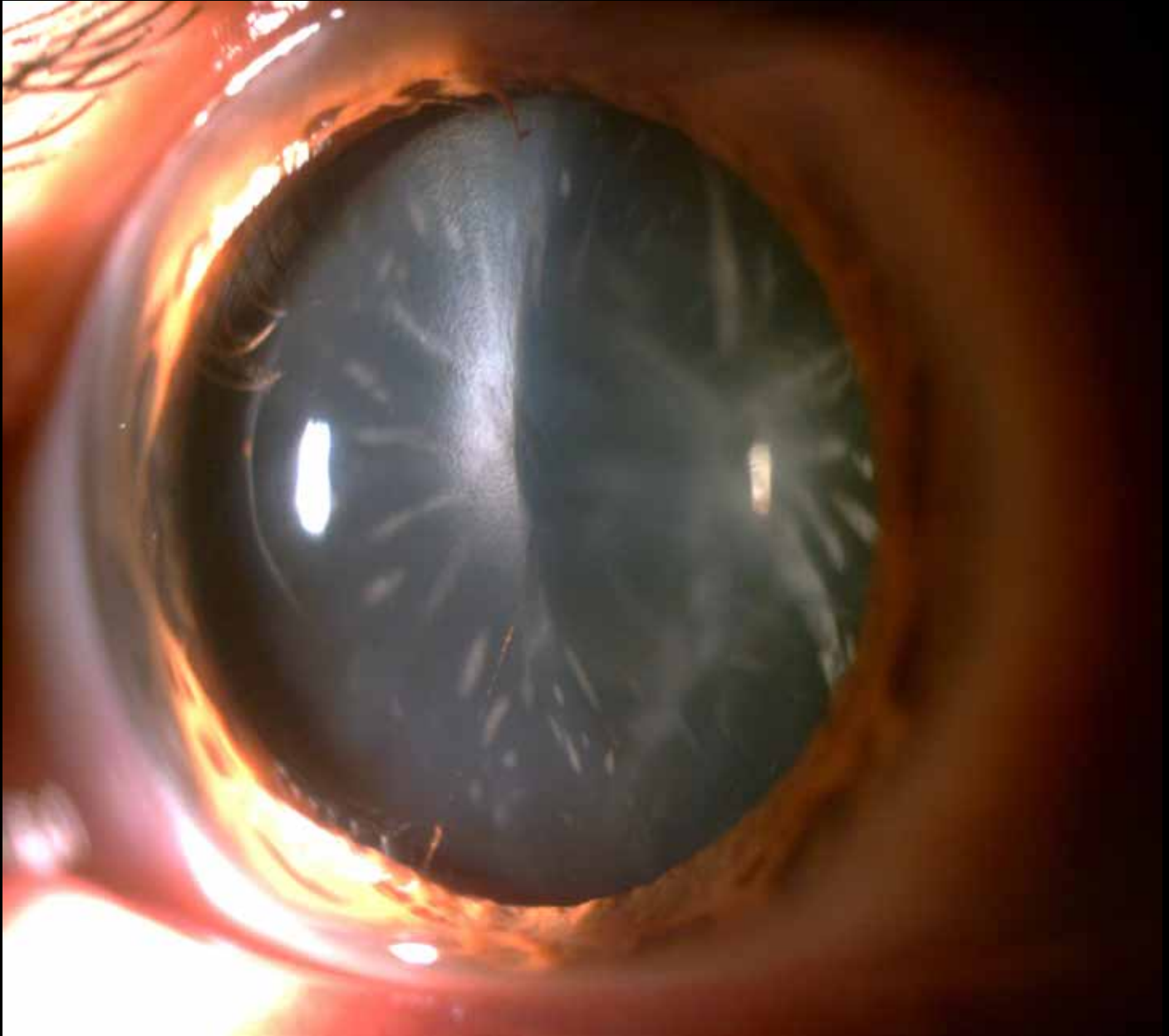
**Removal of an Infected Scleral Buckle
Exposes a Missing SR and SO Muscles**
תיאור: צילום צבע מקטע קדמי
צולם באמצעות: מצלמת מנורת סדק TOPCON DC3



צולם ע"י: ד"ר ארי לשנו
רופא מטפל: ד"ר נירית בורלא

**Subluxated lenticular Lens Secondary to
Advanced PXF**

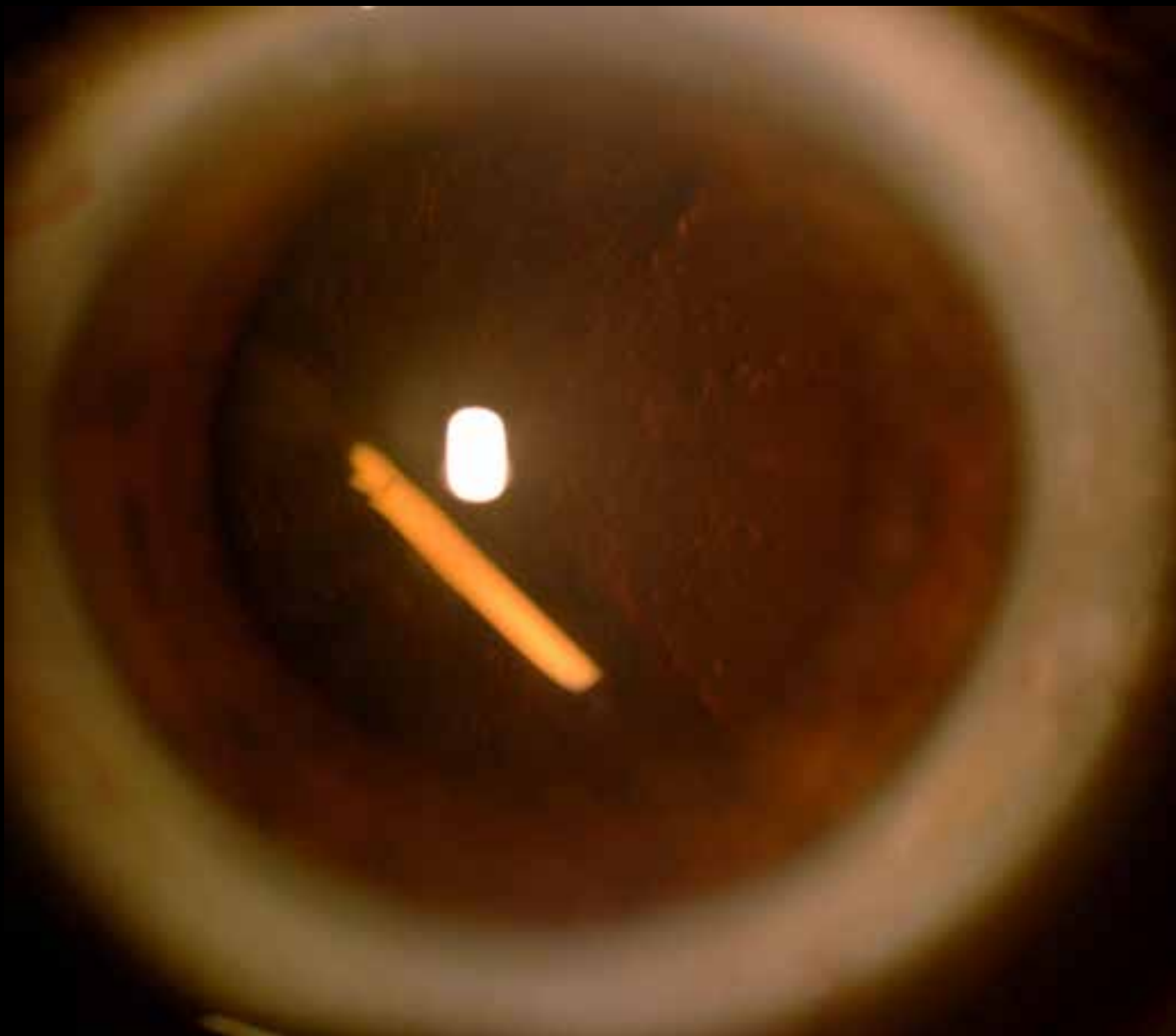
תיאור: צילום צבע מקטע קדמי
צולם באמצעות: מצלמת מנורת סדק TOPCON DC



צולם ע"י: ד"ר ארי לשנו
רופא מטפל: ד"ר דני זק"ש

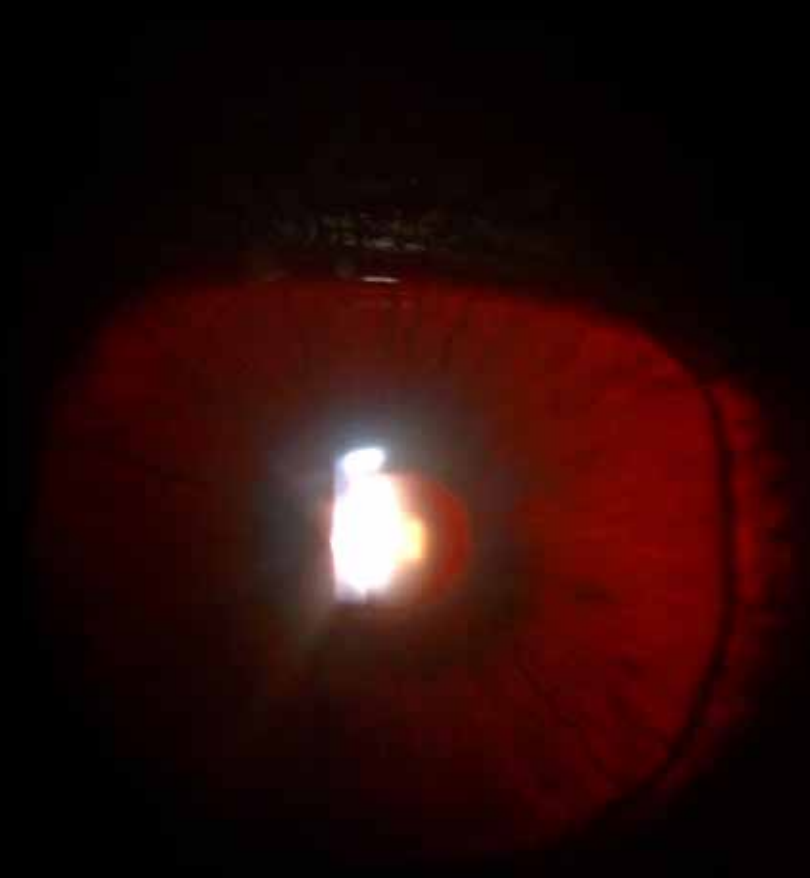Traumatic Cataract Induced

תיאור: צילום צבע מקטע קדמי
צולם באמצעות: מצלמת מנורת סדק TOPCON DC3



צולם ע"י: ד"ר ארי לשנו
רופא מטפל: ד"ר אמיר אלחלל

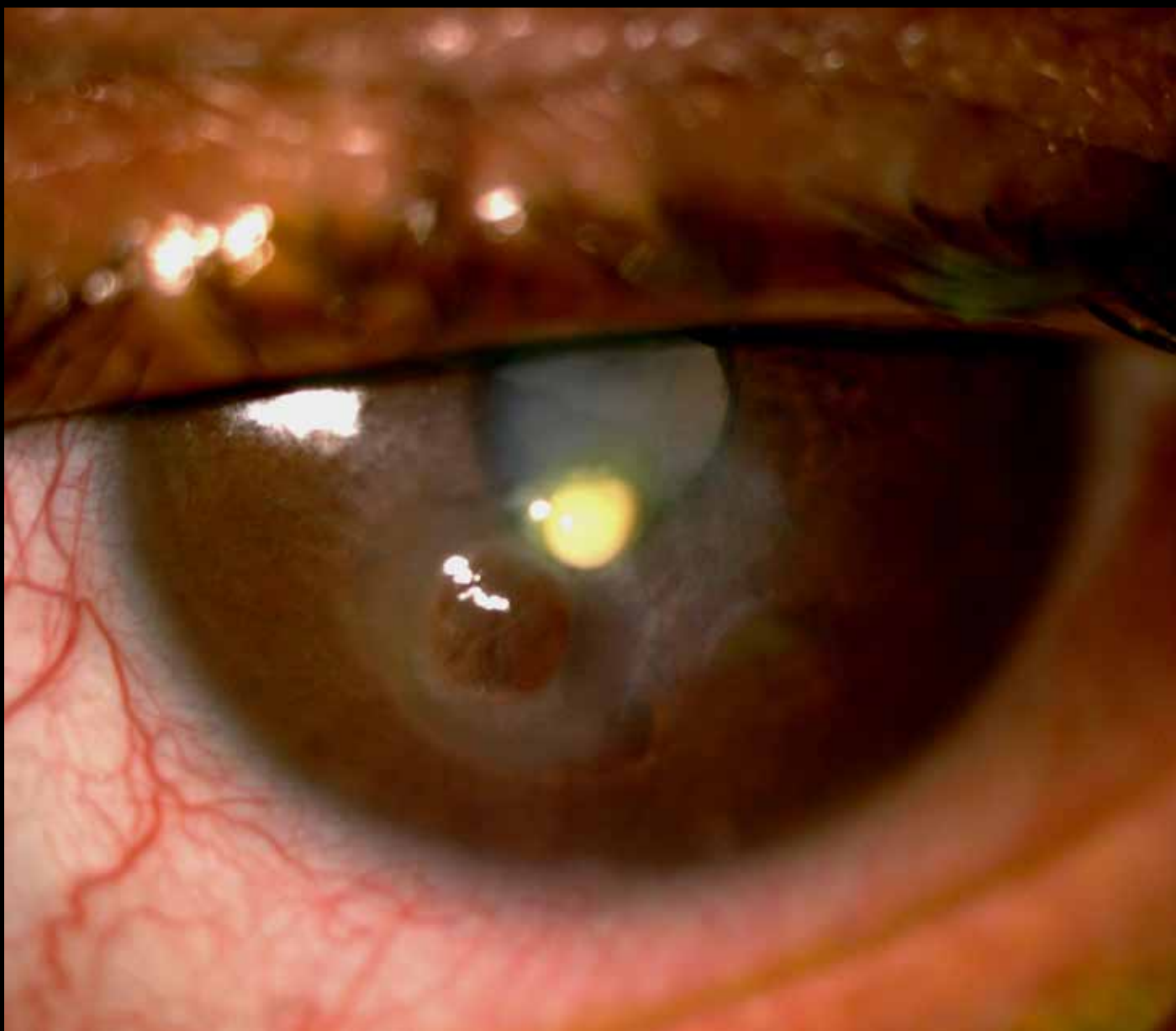Intralenticular Ozurdex® Implant
תיאור: צילום צבע מקטע קדמי
צולם באמצעות: מצלמת מנורת סדק TOPCON DC



צולם ע"י: ד"ר ארי לשנו
רופא מטפל: ד"ר ארי לשנו

Retro-Illumination in an Albino Patient

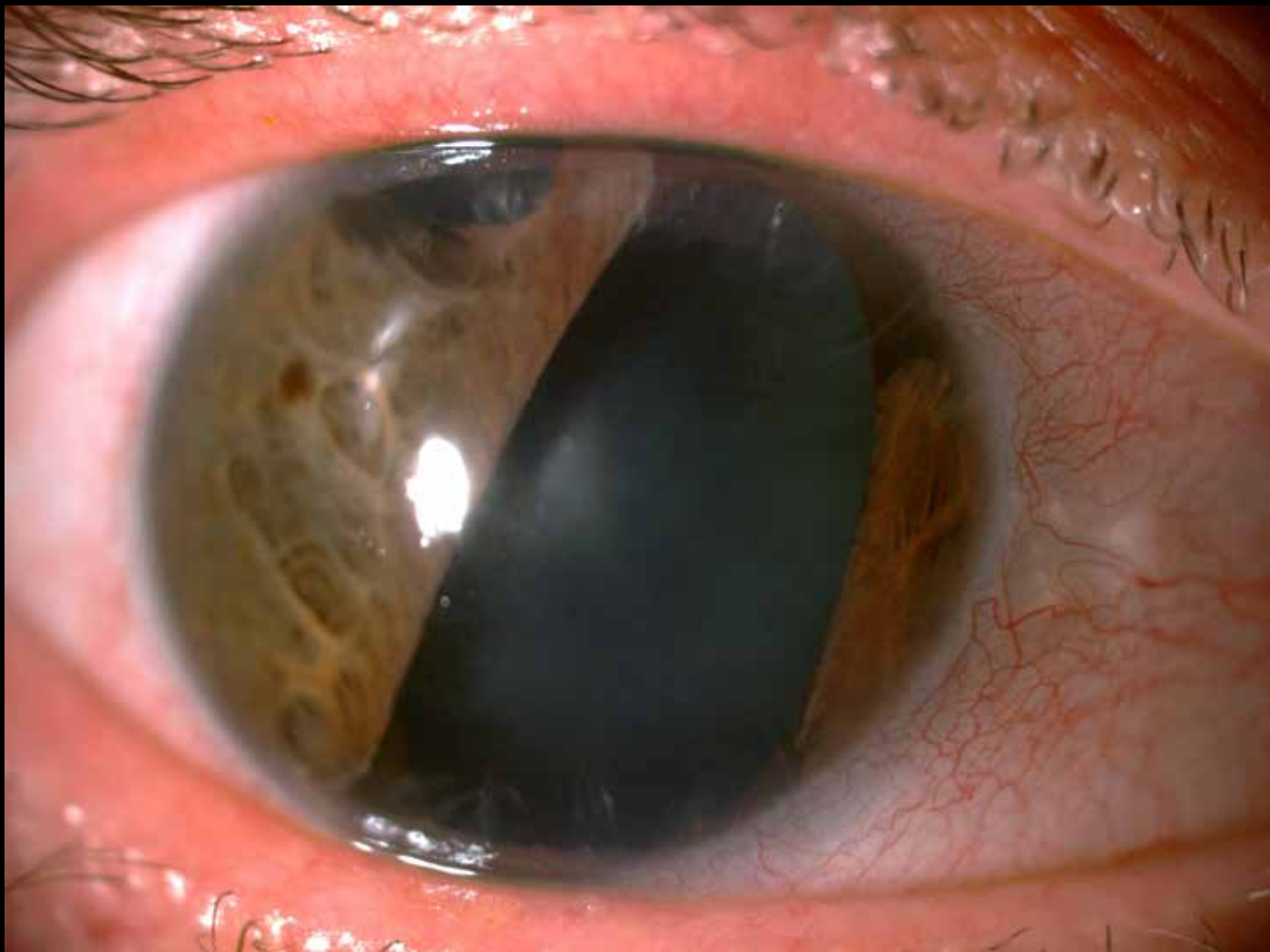
תיאור: צילום צבע מקטע קדמי
צולם באמצעות: מצלמת מנורת סדק TOPCON DC3



צולם ע"י: ד"ר ארי לשנו
רופא מטפל: פרופ' אירית ברקת

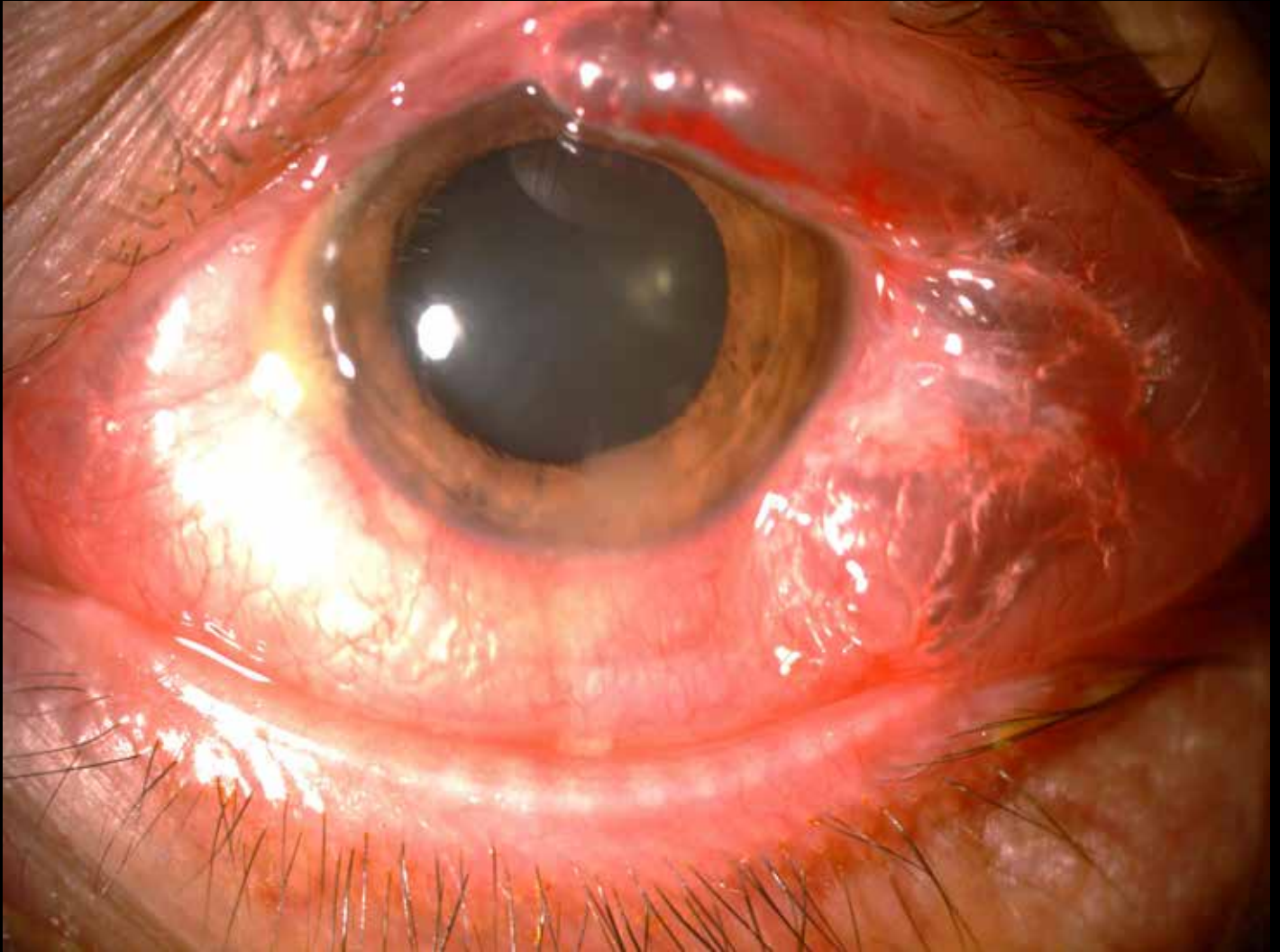
**Corneal Perforation Due to GVHD with Self
Sealing by Protruding Iris Tissue**

תיאור: צילום צבע מקטע קדמי
צולם באמצעות: מצלמת מנורת סדק TOPCON DC



צולם ע"י: ד"ר ארי לשנו
רופא מטפל: ד"ר ארי לשנו

ICE Syndrome
תיאור: צילום צבע מקטע קדמי
צולם באמצעות: מצלמת מנורת סדק TOPCON DC3



צולם ע"י: Dr. Sharon Blum
Sheba, The Goldschleger Eye Institute Meirovitch

**Compressed Air Injury - Color Photograph
of the External Surface**

צולם באמצעות: Compressed Air Injury - Color
Photograph of the External Surface



צולם ע"י: ד"ר חגי אביזמר, מחלקת עיניים,
מרכז רפואי וולפסון, חולון

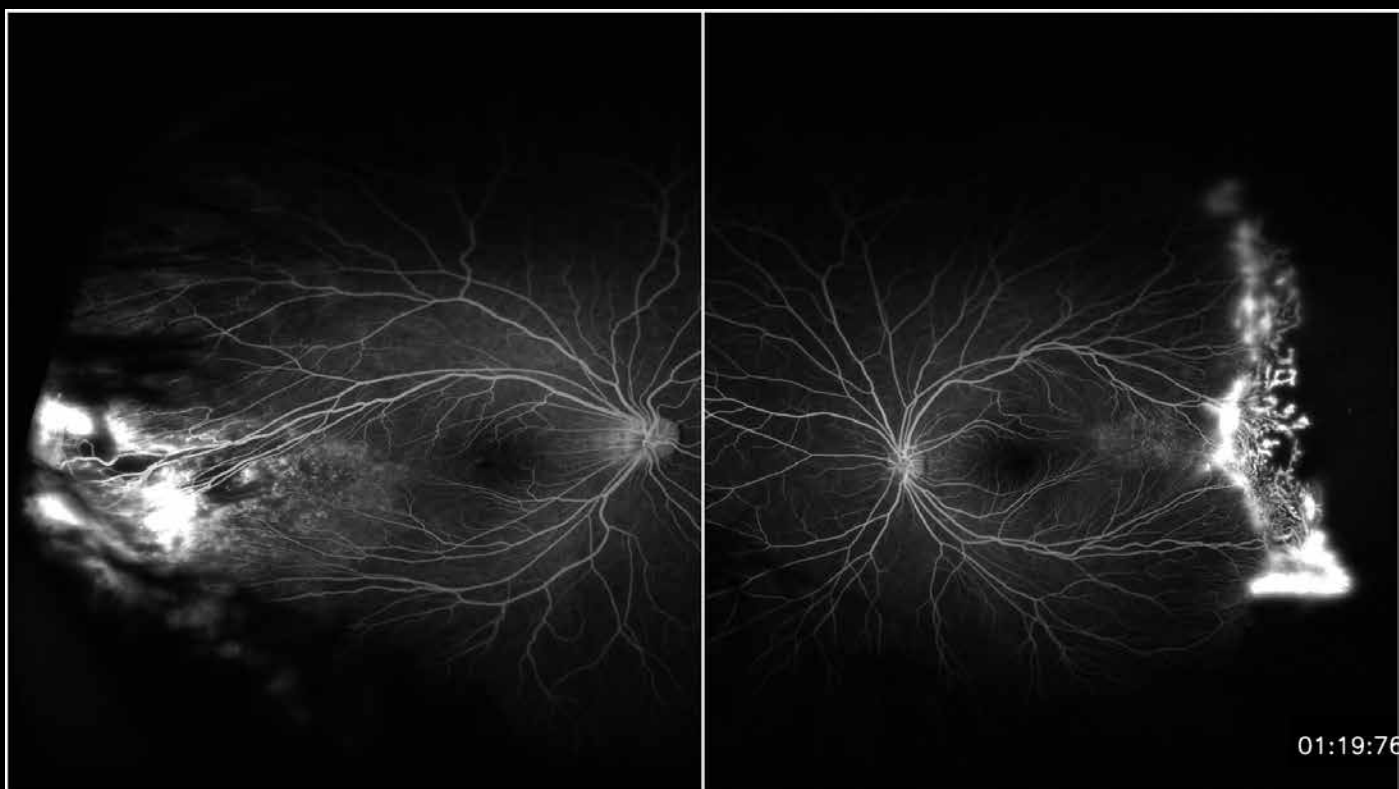
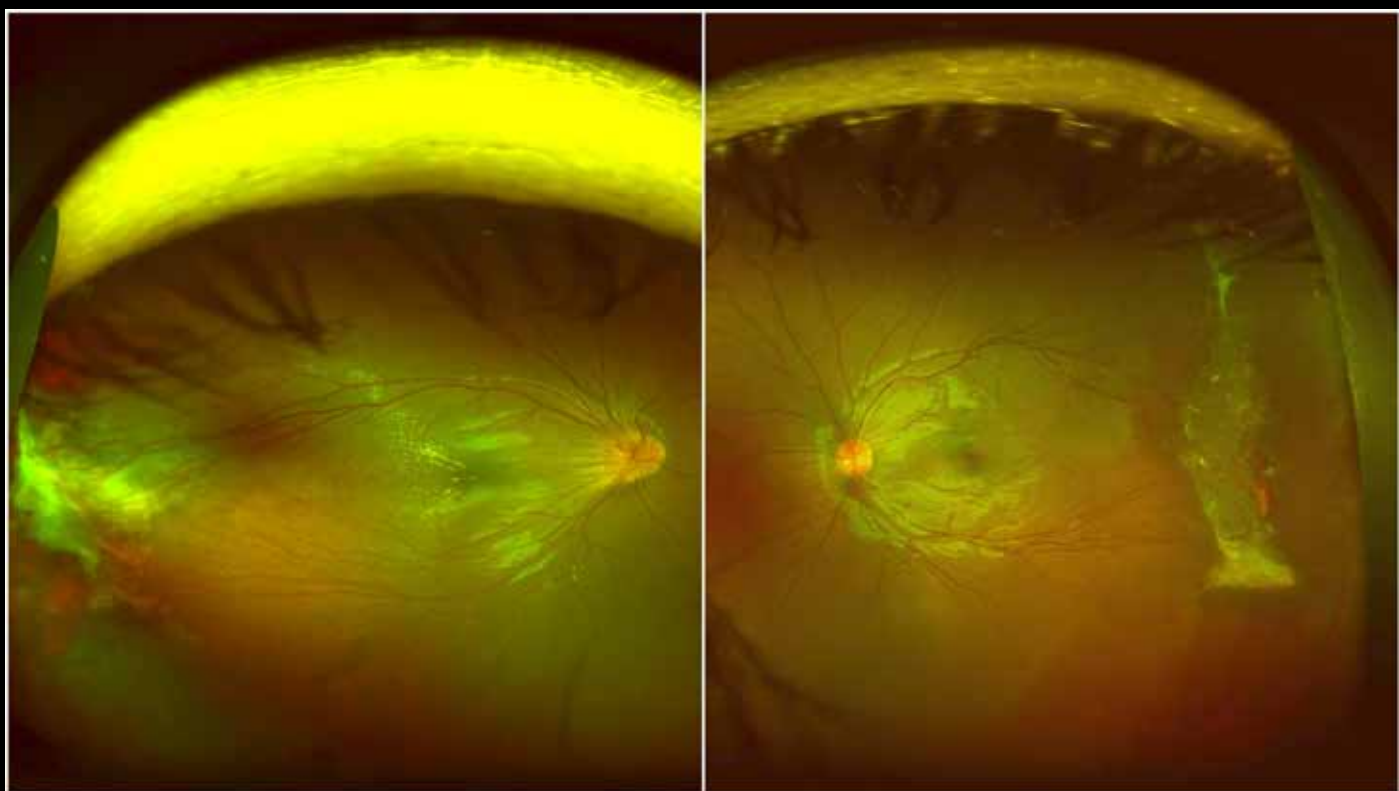**Crystalloid Paraprotein Corneal Deposits
in Multiple Myeloma**

צולם באמצעות: Nikon Photo Slit Lamp FS-3, body Nikon D100



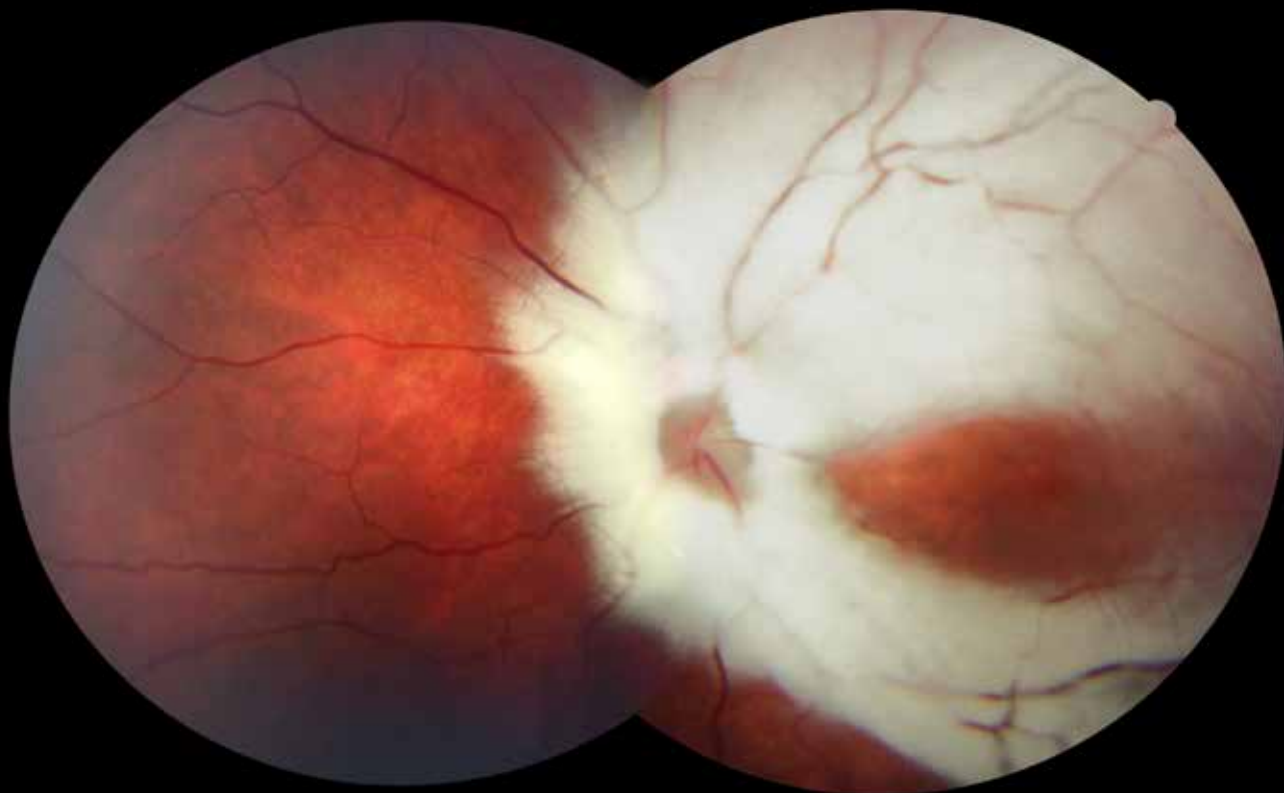
רופא מטפל: ד"ר עאהד אמטיראת, מחלקת עיניים,
המרכז הרפואי האוניברסיטאי סורוקה

עדשה שלמה עם ירוד ברוניסנטי קשה
צולם באמצעות: מצלמת מכשיר טלפון נייד מסוג איפון



חופא מטפל: ד"ר עאהד אמטיראת, מחלקת עיניים,
המרכז הרפואי האוניברסיטאי סורוקה

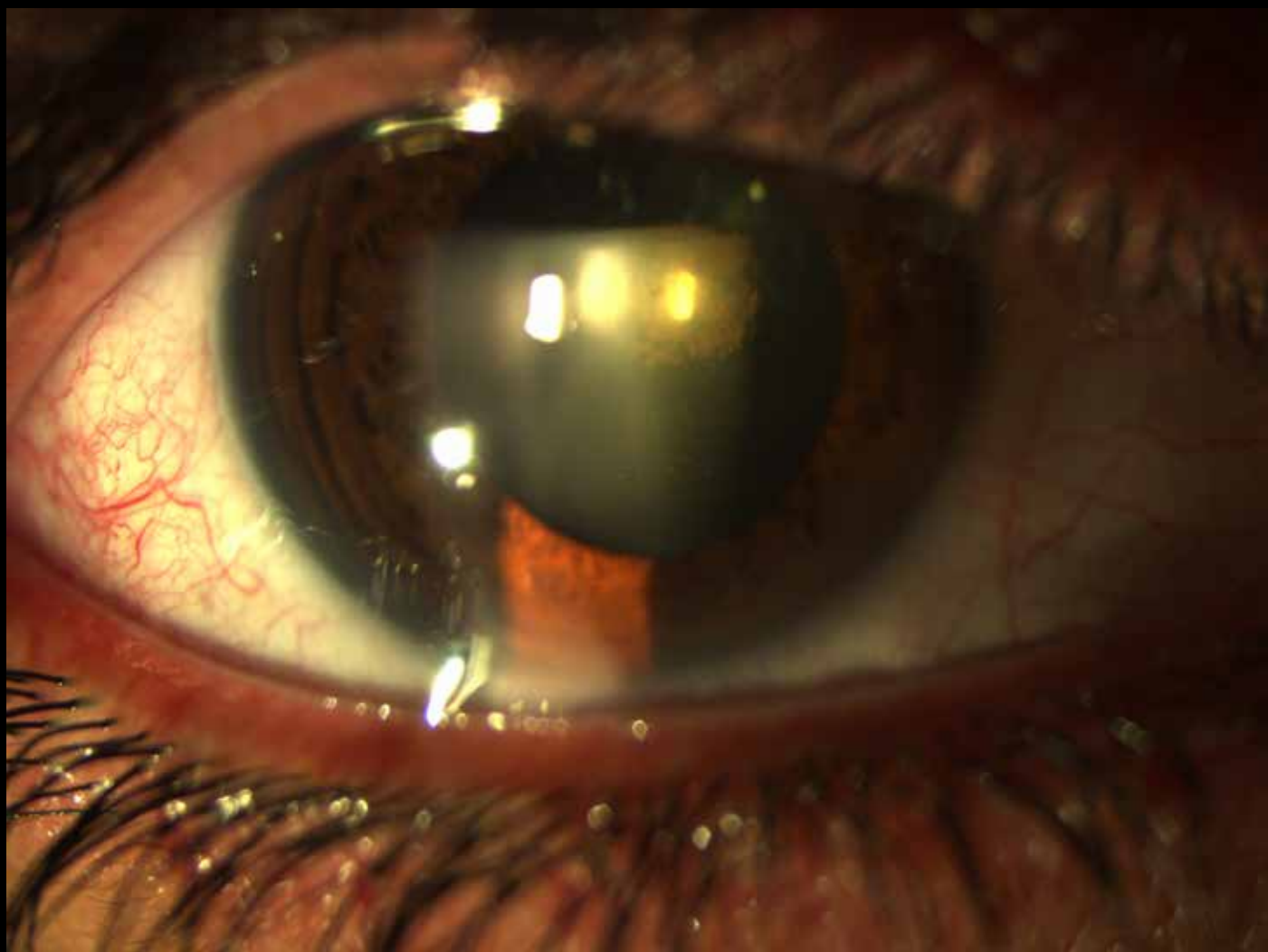
**תמונת פונדוס של שתי עיניים במטופל עם
FEVR Disease**
צולם באמצעות: מצלמת פונדוס



The Great White- MNFL

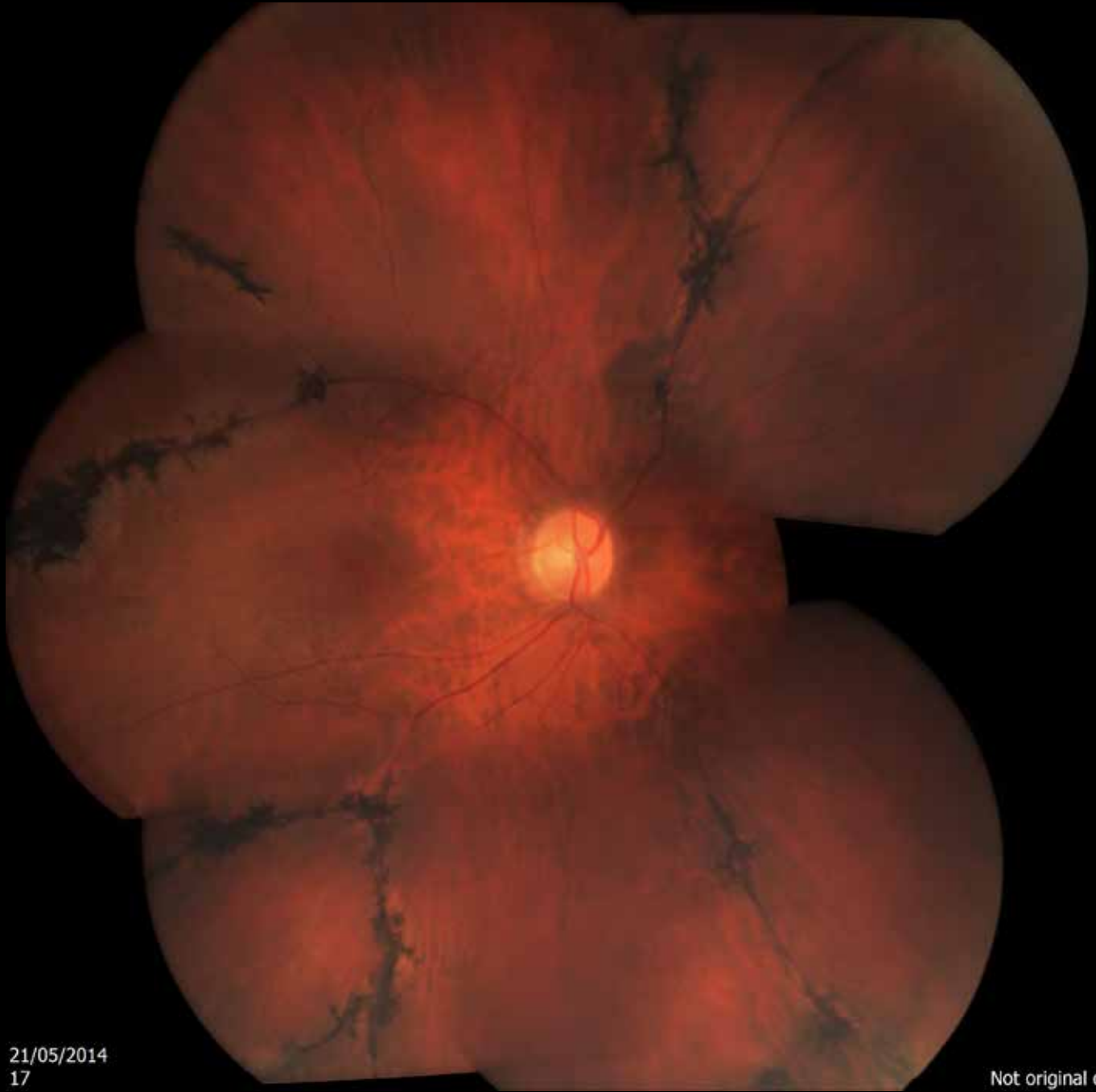
תיאור: ילד עם חשד לעין עצלה.
בבדיקת רטינוסקופיה נמצא רפרקציה של:
ימין +1.00 שמאל -10.50 דיופטר.
בבדיקת הקרקעית של עין שמאל ראינו את התמונה הבאה:
(קרקעית עין ימין במראה תקין)
סוג התמונה: צילום צבע של קרקעית העין
צולם באמצעות: Canon CX-1

רופא מטפל: מחלקת עיניים, בית חולים אסותא
סמסון אשדוד
צולם ע"י: אולגה ללצ'וק, ד"ר ניר סטנסקו



חופא מטפל: ד"ר יניב ברקנא
צולם ע"י: מחלקת העיניים של ביה"ח אסף הרופא

**כתם פיגמנט עגול מלא על פני העדשה בצעיר
עם גלאוקומה פיגמנטרית**
צולם באמצעות: מצלמת מקטע קדמי Haag Streit

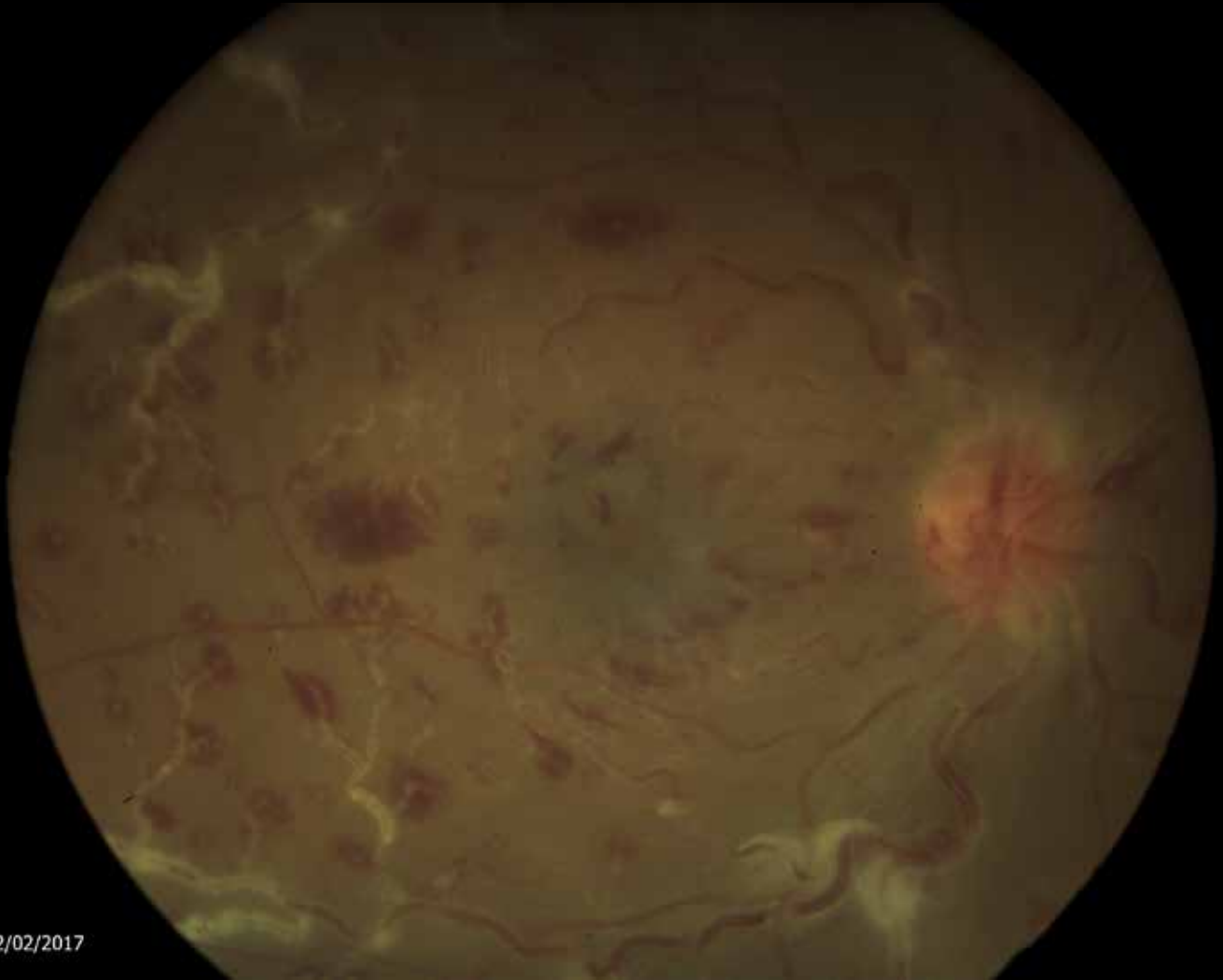


21/05/2014
17

Not original data

חופא מטפל: ד"ר ראובן פוקרוי
צולם ע"י: גב' יוליה רזניק, מחלקת עיניים,
מרכז רפואי אסף החופא

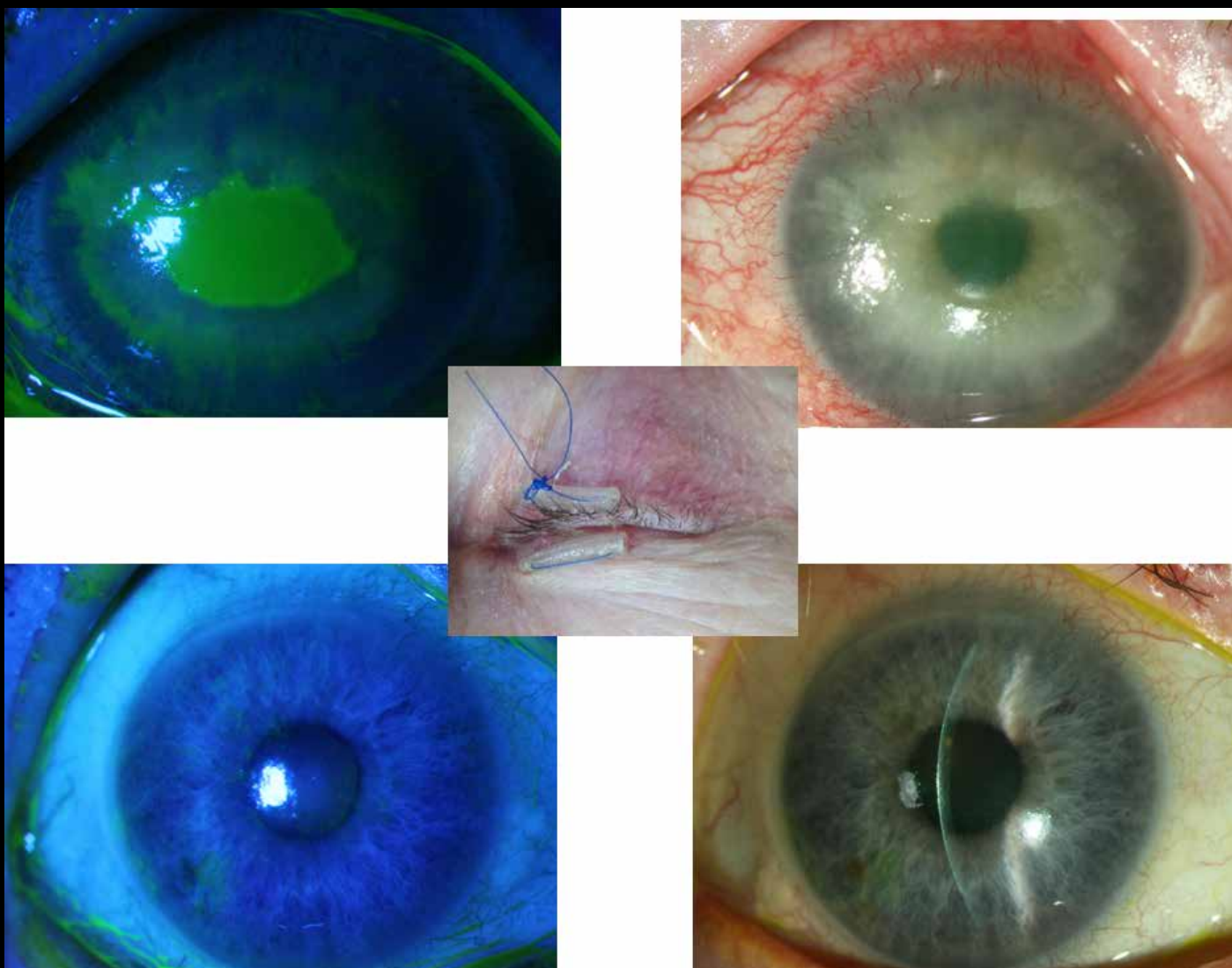
Pigmentary Paravenous Chorioretinal Atrophy



22/02/2017
1

רופא מטפל: ד"ר ראובן פוקרוי
צולם ע"י: גב' יוליה רזניק, מחלקת עיניים,
מרכז רפואי אסף הרופא

**White Centered Retinal hemes with
Marked Venous Sheathing**



Non-Healing Corneal Ulcer Due to Anesthetic Drops Abuse (Localin)

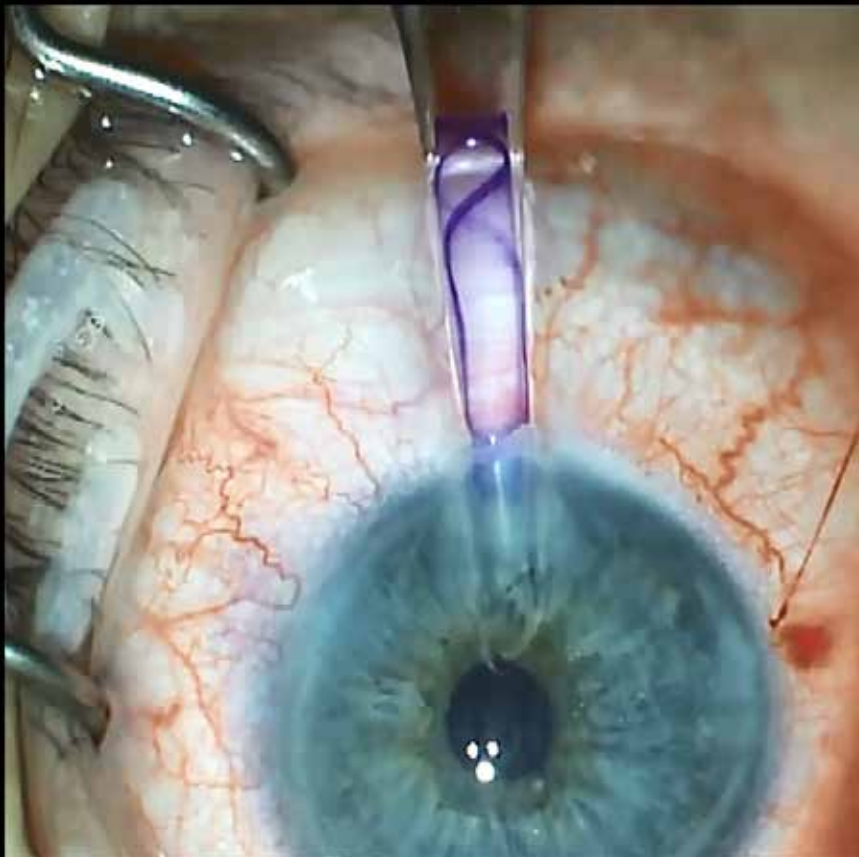
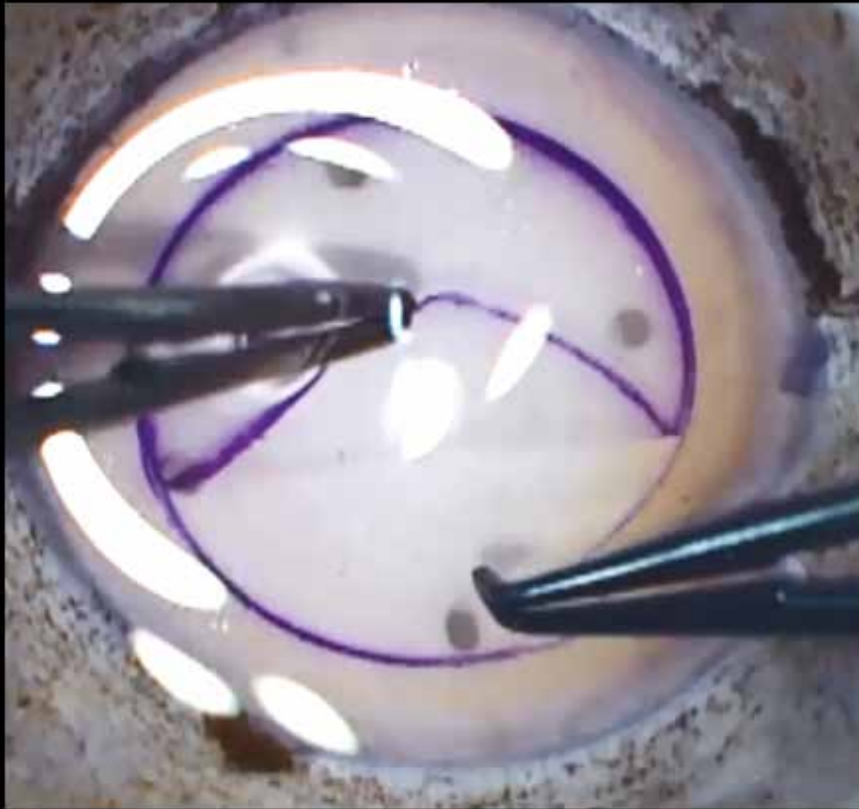
תיאור: כיב קרנית שאינו נרפא בשל שימוש בטיפות לוקלין.

לאחר בצוע טרסורפיה השיפור ניכר במהרה

סוג התמונה: תמונת צבע של המקטע הקדמי

צולם באמצעות: Haag Streit BX900 photo slit lamp של

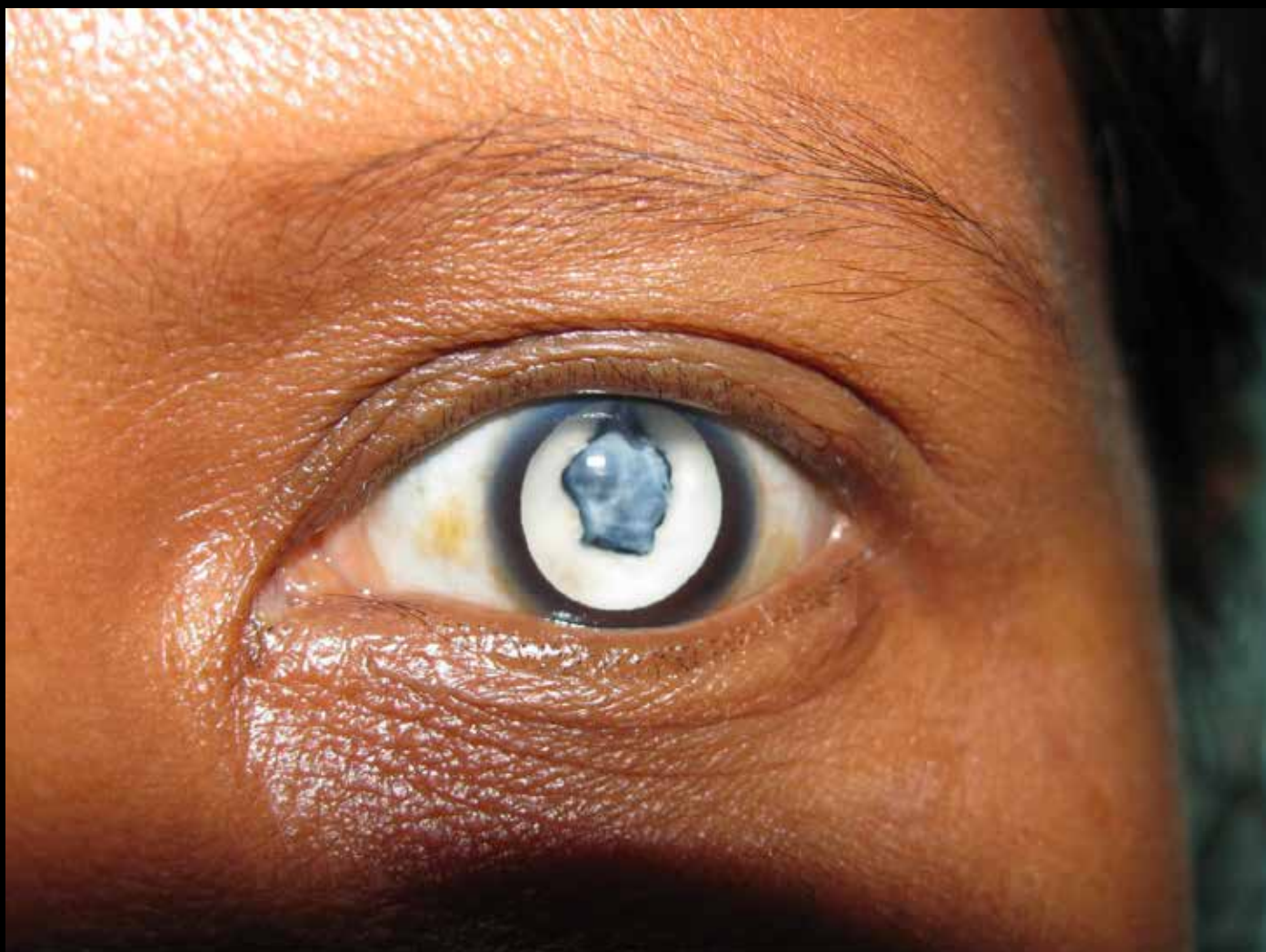הרופא המטפל: ד"ר אריה מרקוביץ
 צולם ע"י: ד"ר אסף אחירון, המרכז הרפואי קפלן,
 מחלקת עיניים



הכנת שתל DMEK בשיטה חדשה שפותחה רפואי רבין

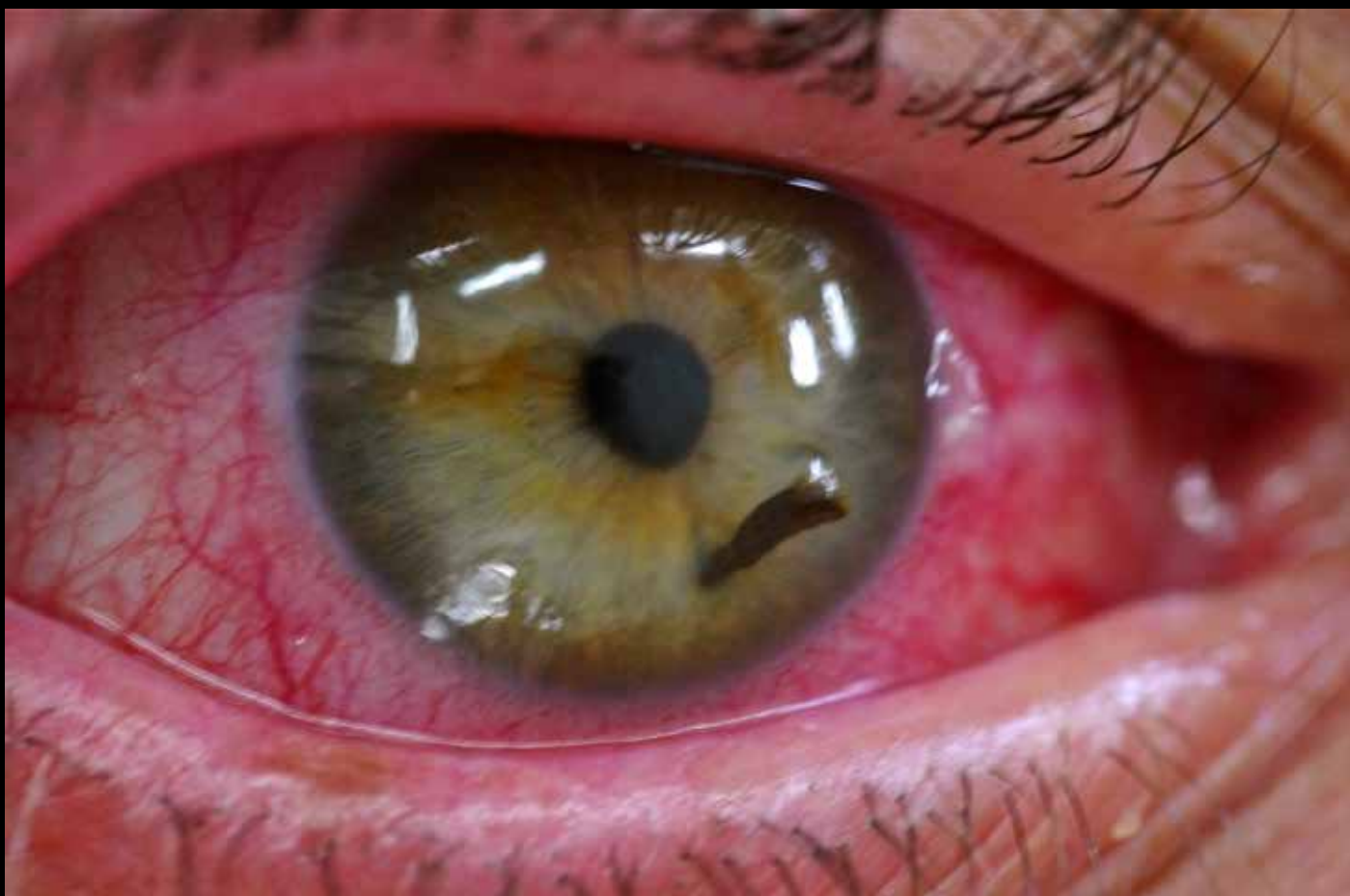הרופא המטפל: ד"ר איתן לבני
צולם ע"י: ד"ר איתן לבני, מחלקת עיניים,
מרכז רפואי רבין

תיאור: שולי השתל צבועים - אך השתל עצמו נשאר שקוף ואינו
נצבע במהלך כל ניתוח ההשתלה (GHOST) TRANSPLANT
צולם באמצעות: Zeiss Surgical Microscope



הרופא המטפל: ד"ר נדב בלפר

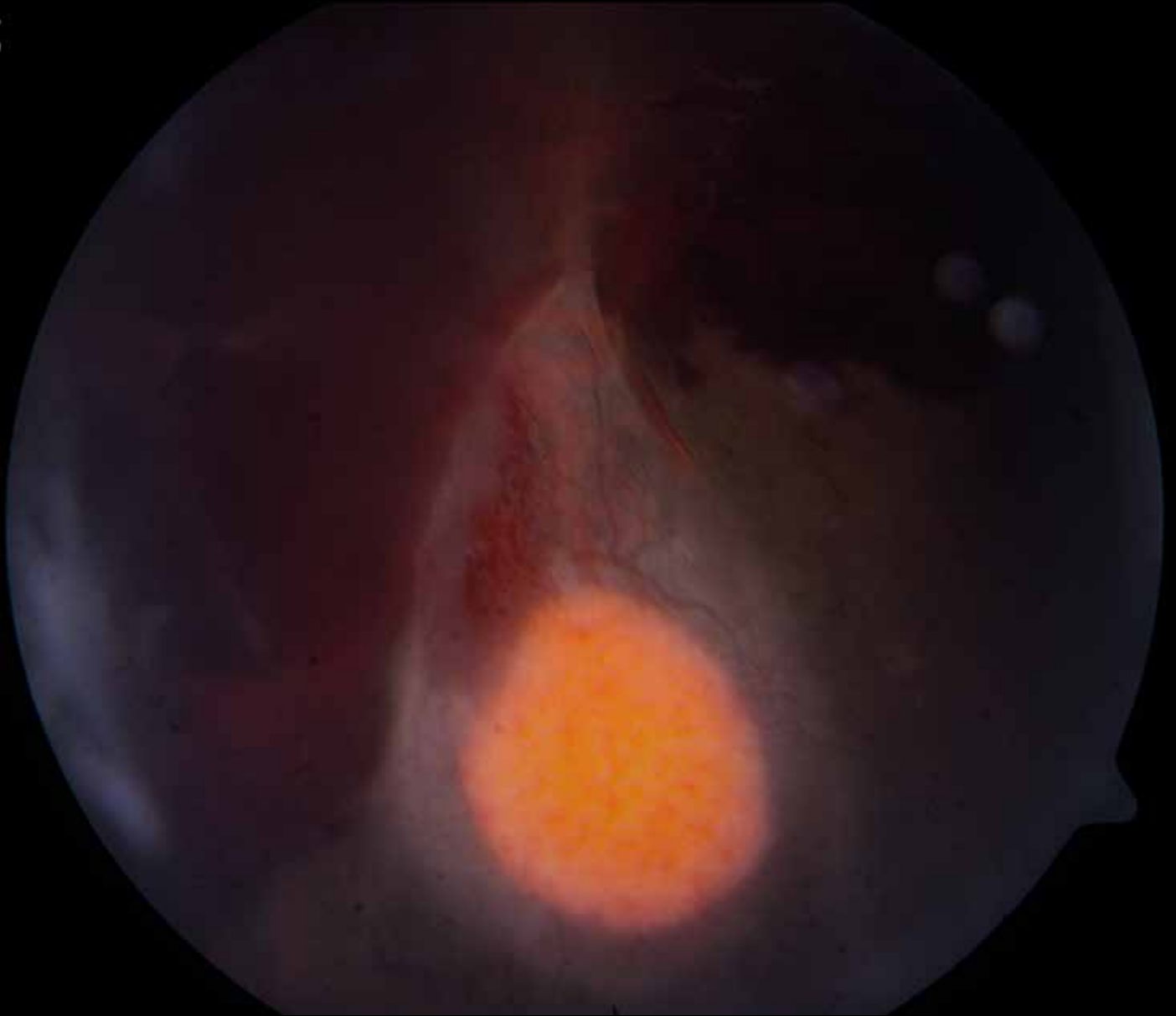
היהלום שבעין



”מזל או ביש מזל”

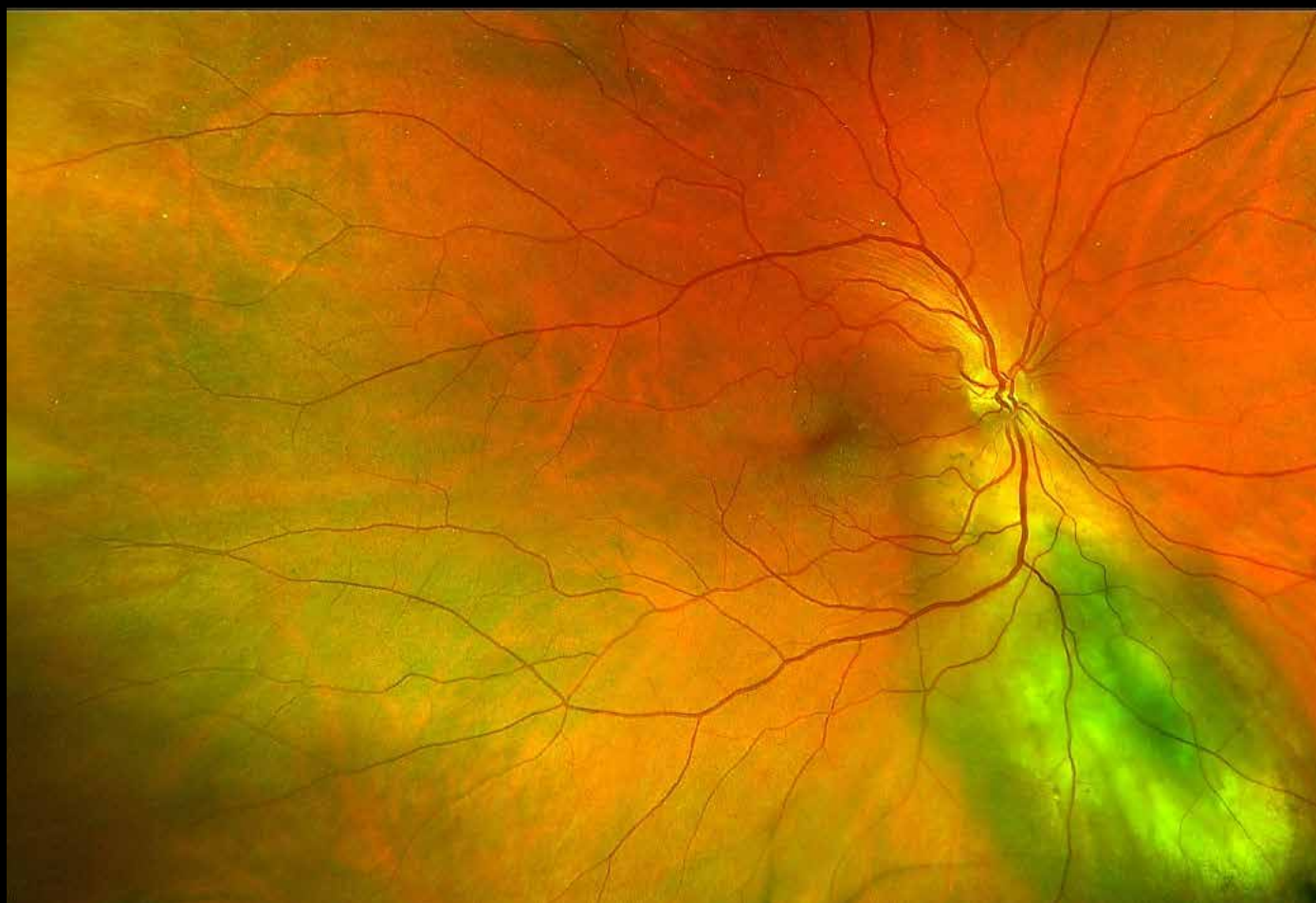
תיאור: גוף זר מתכתי בלשכה הקדמית, תקוע בין הקרנית לקשתית. (בניתוח הוצא הגוף הזר, ללא פגיעה בעדשה, וללא פגיעה משמעותי בראיה
צולם באמצעות: מצלמת SLR, פנטקס K2-s עם עדשת מאקרו 100 מ”מ

הרופא המטפל: ד”ר איתן לבני
צולם ע”י: ד”ר אביחי סגל, מחלקת עיניים,
מרכז רפואי סורוקה



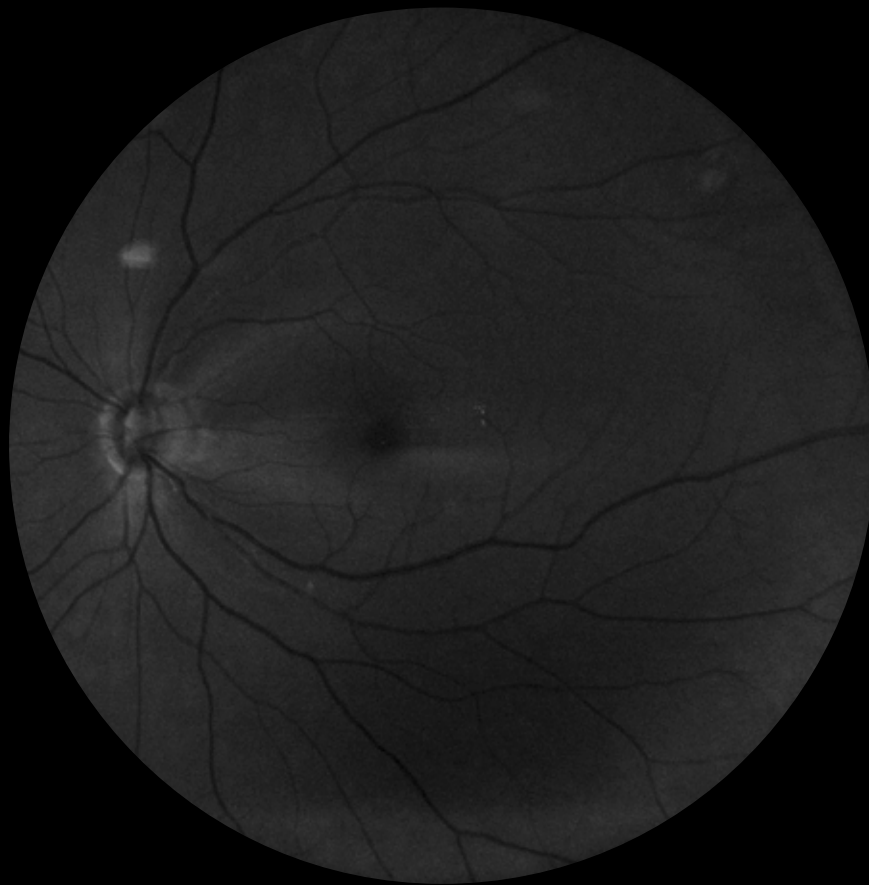
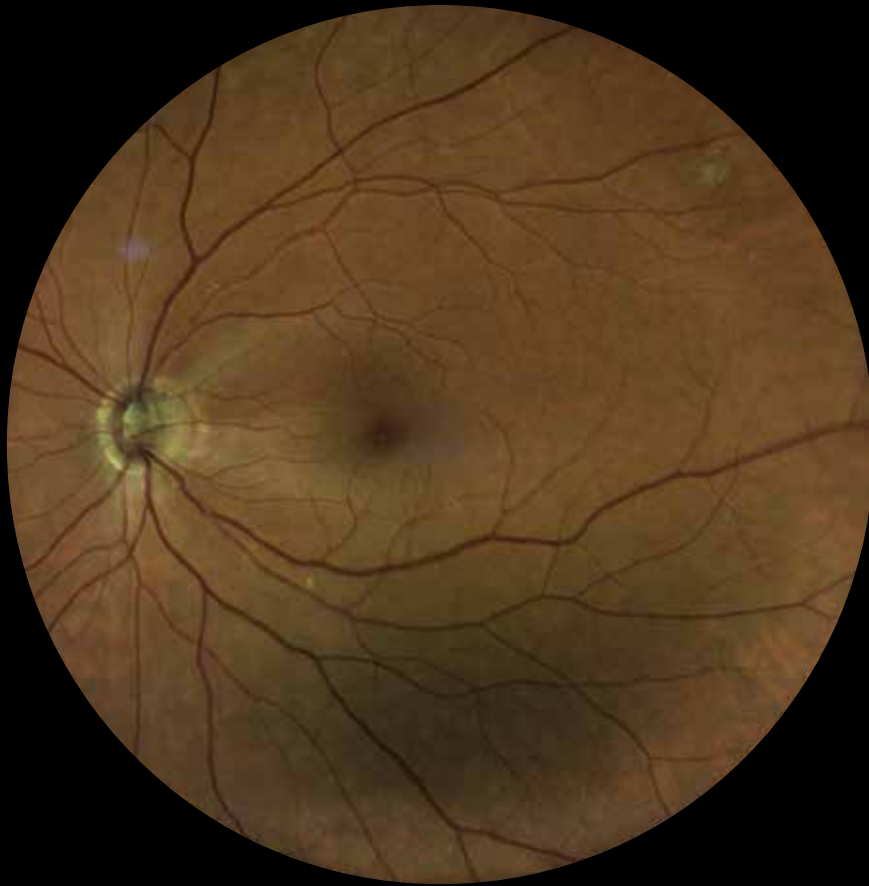
הרופא המטפל: ד"ר טל שרון, מחלקת עיניים,
מרכז רפואי מאיר
צולם ע"י: לילך גורק

Von Hippel-Lindau, Capillary Hemangioma
צולם באמצעות: ZEISS FF450 Plus Fundus Camera



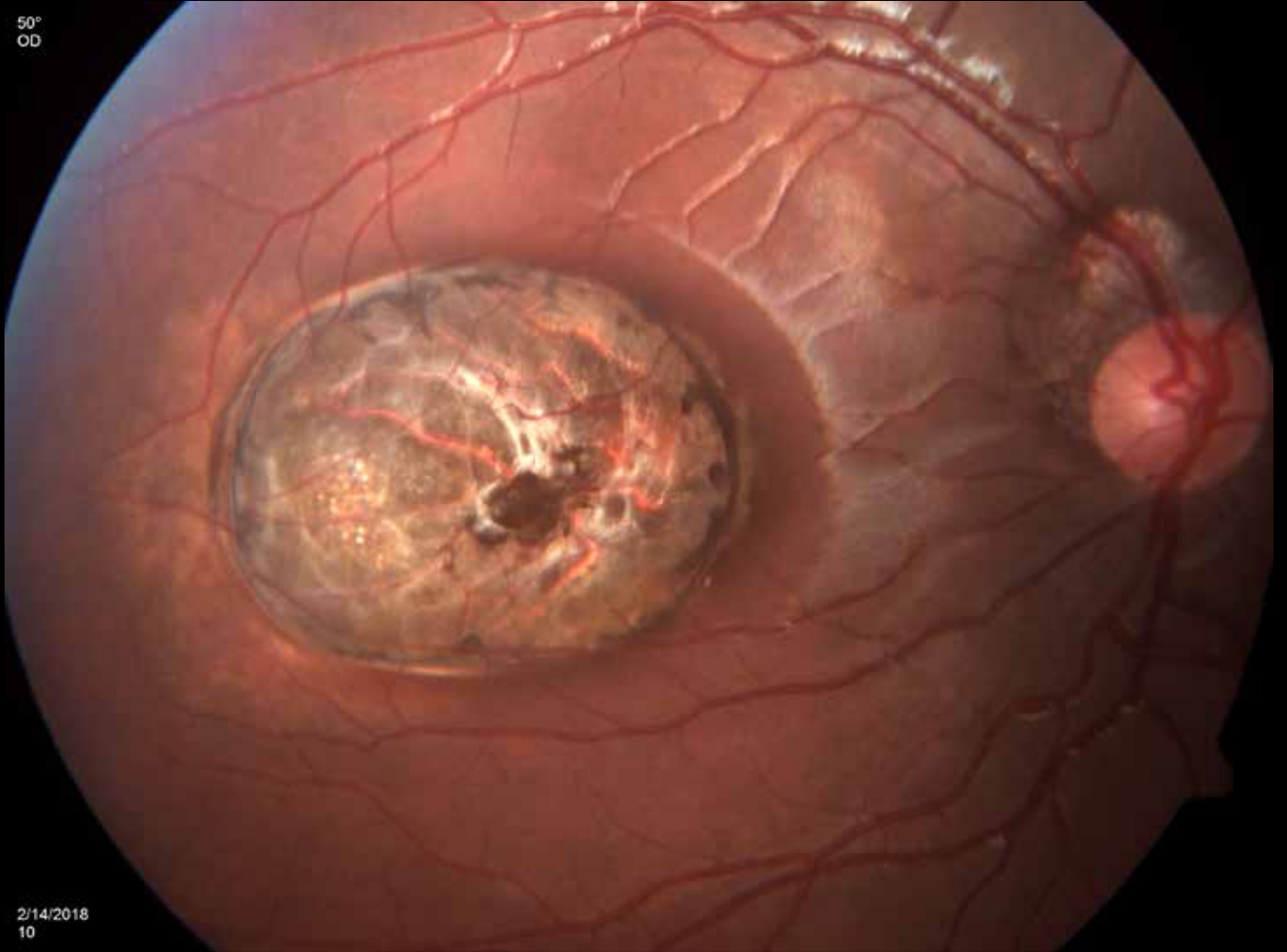
הרופא המטפל: ד"ר טל שרון, מחלקת עיניים,
מרכז רפואי מאיר
צולם ע"י: לילך גורק

Early-Detected Choroidal Melanoma
צולם באמצעות: Optos P200DTx



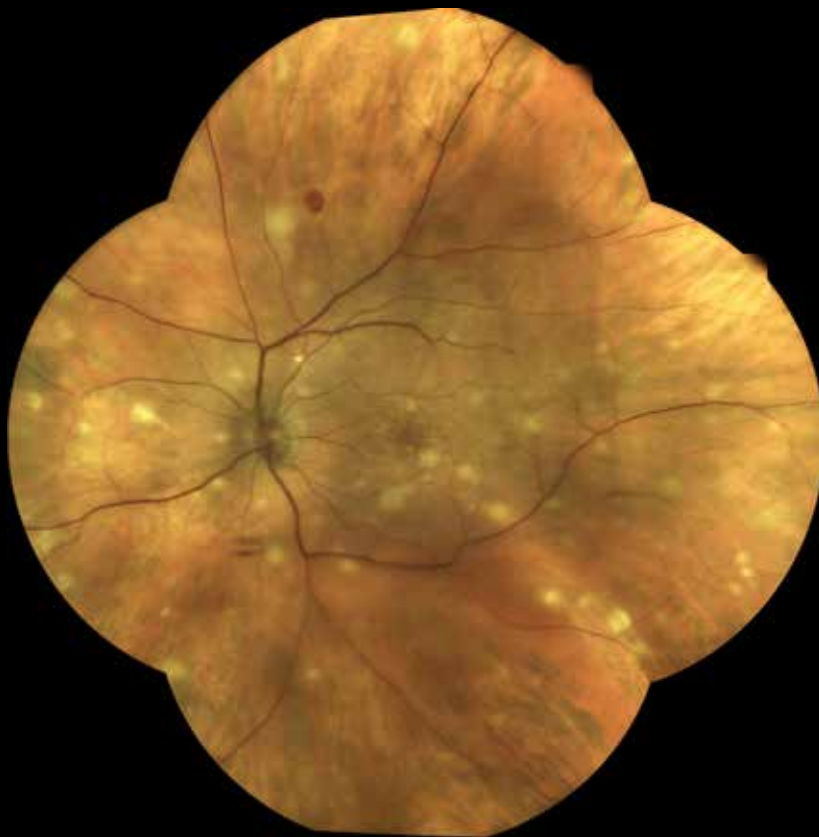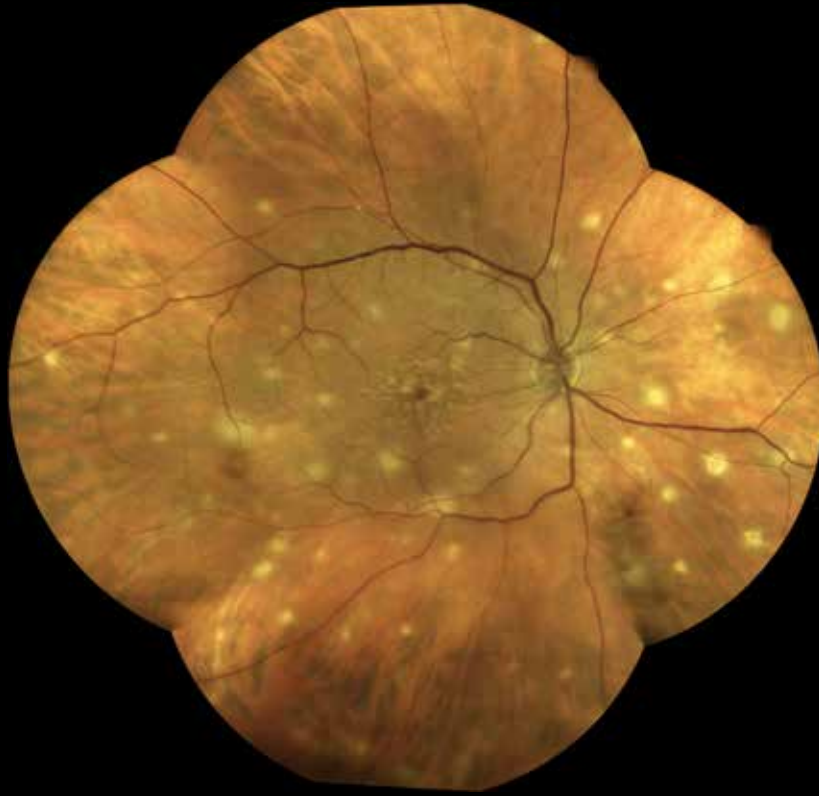
הרופא המטפל: ד"ר יניב ברקנא
צולם ע"י: מרפאה עצמאית

Fundus
תיאור: קשה לאבחן גלאוקומה בדיסקה מיופית, אך מספר
Fiber Bundle Defects Nerve בולטים ותומכים באבחנה
צולם באמצעות: Compass (חברת Centervue, איטליה)



הרופא המטפל: Anat Bachar Zipori
Department of Ophthalmology, Tel Aviv
Sourasky Medical Center, Tel Aviv, Israel
צולם ע"י: Galit Pur-Yair

"The Time Tunnel"
צולם באמצעות: Fundus Color Photo Acquired with:
Zeiss Camera FF450 PLUS



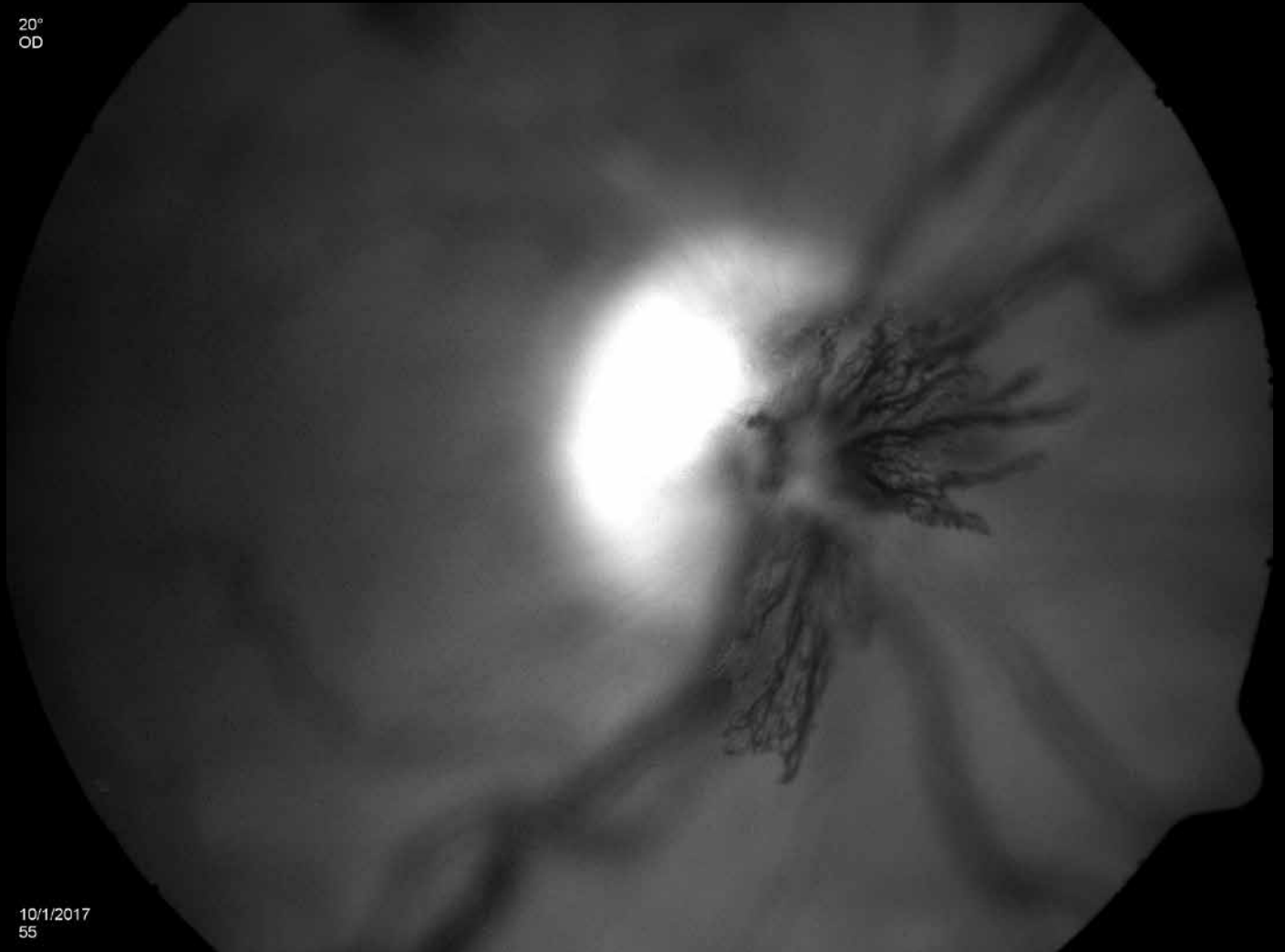
Bilateral Multifocal Choroiditis Secondary to BCG Therapy for Bladder Carcinoma

תיאור: כורואידיטיס מולטיפוקלי ב-2 העיניים כסיבוך של טיפול ב-BCG שלפוחית השתן

צולם באמצעות: מצלמת צבע רשתית בשם EIDON של חברת CenterVue. כל רשתית צולמה ב-5 תמונות צבע שעברו איחוד (Mosaic)

הרופא המטפל: ד"ר אהוד רכטמן
צולם ע"י: ד"ר אהוד רכטמן

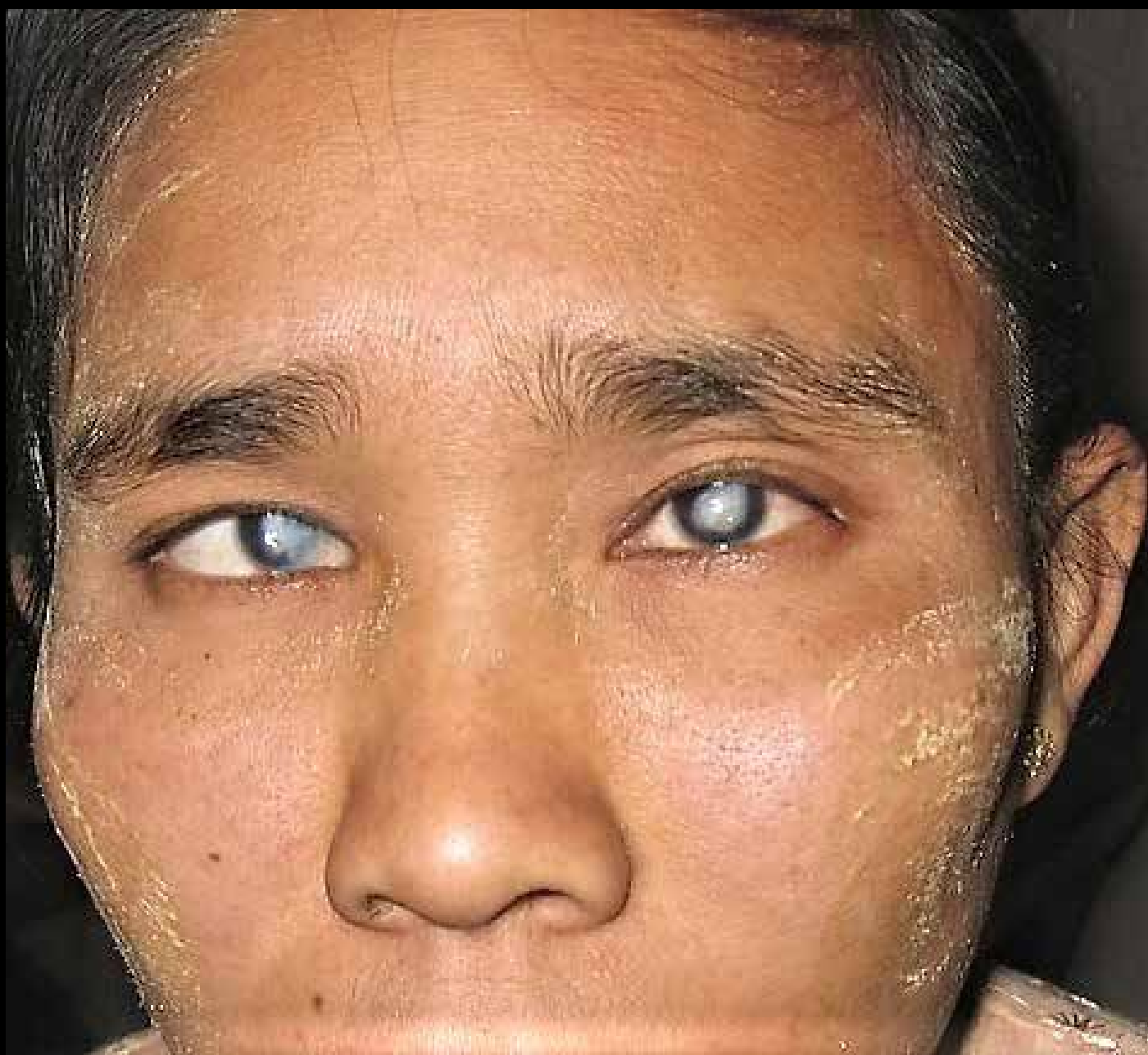20°
OD



10/1/2017
55

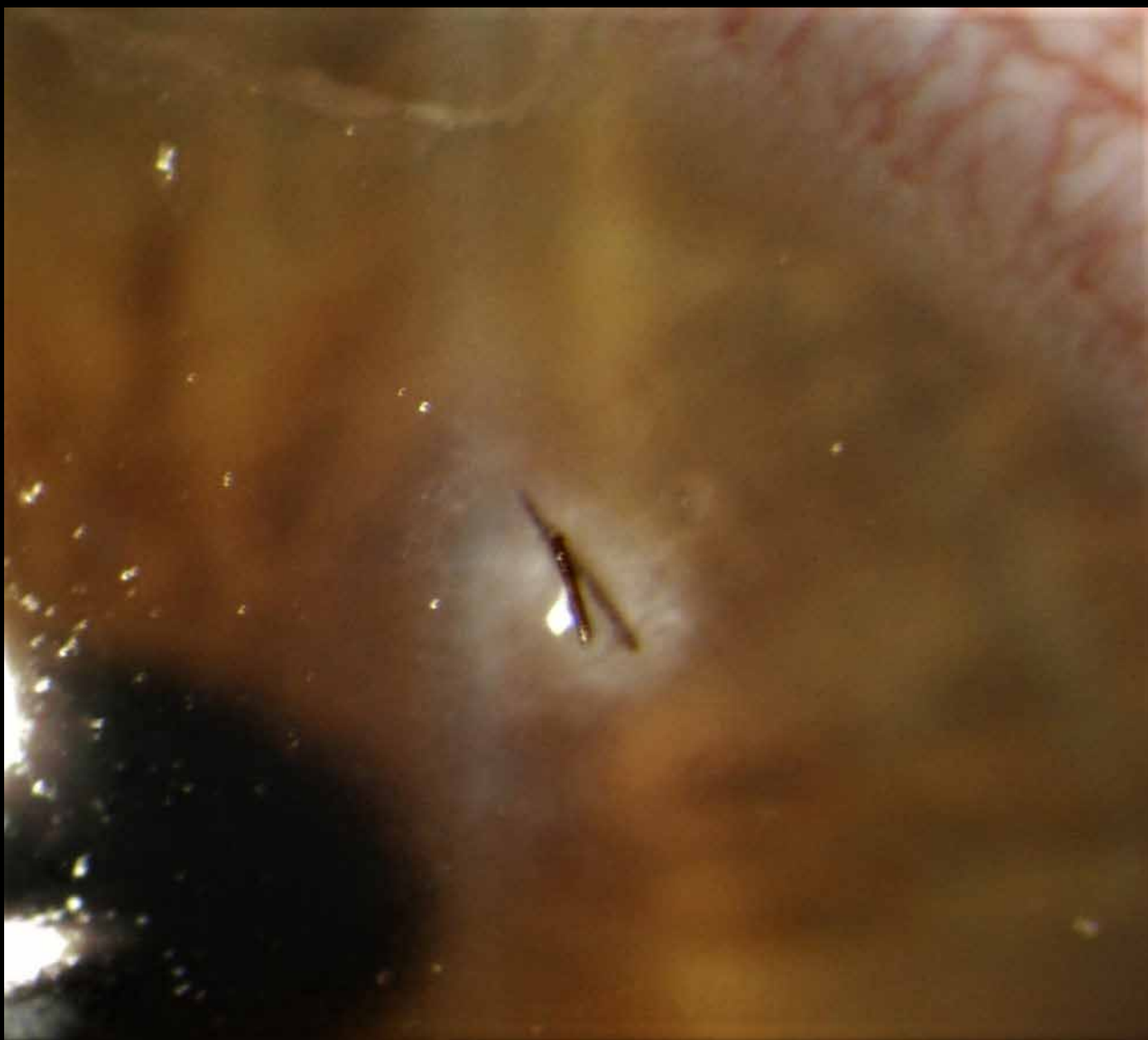הרופא המטפל: ד"ר מוחמד אבומנהל,
מרכז רפואי תל-אביב, איכילוב
צולם ע"י: גלית יאיר-פור

פרח של NVD
תיאור: תמונת FA
צולם באמצעות: ZIEZZ FF450PLUS



הרופא המטפל: פרופ' אריה נמט, מחלקת
עיניים מרכז רפואי מאיר

מבט לבן
תיאור: עפעף
צולם באמצעות: קבון

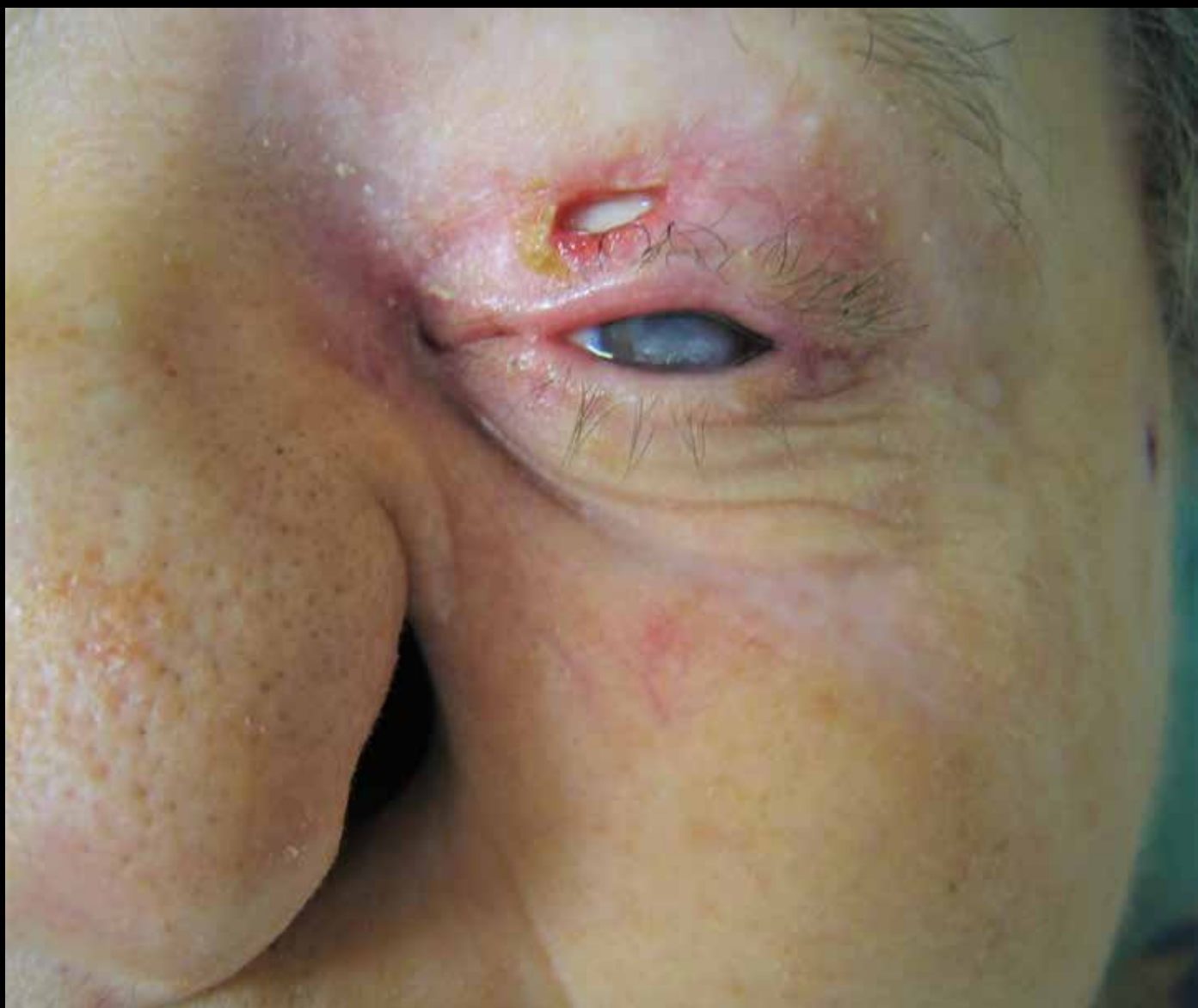

Corneal Bee Sting

תיאור: עפעף

צולם באמצעות: קבון

הרופא המטפל: פרופ' אריה נמט, מחלקת עיניים
מרכז רפואי מאיר

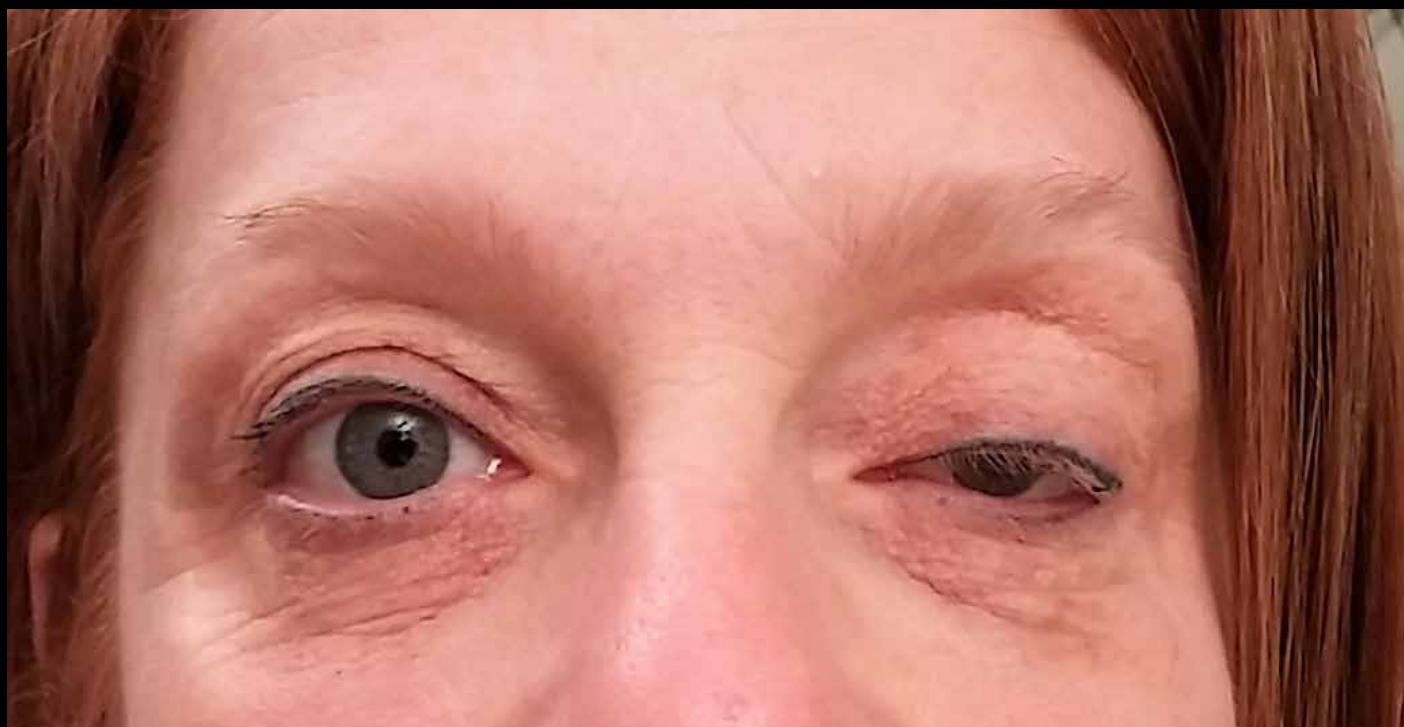

Trigeminal Neurotrophic Ulcers

תיאור: עפעף

צולם באמצעות: קבון

הרופא המטפל: פרופ' אריה נמט, מחלקת
עיניים מרכז רפואי מאיר

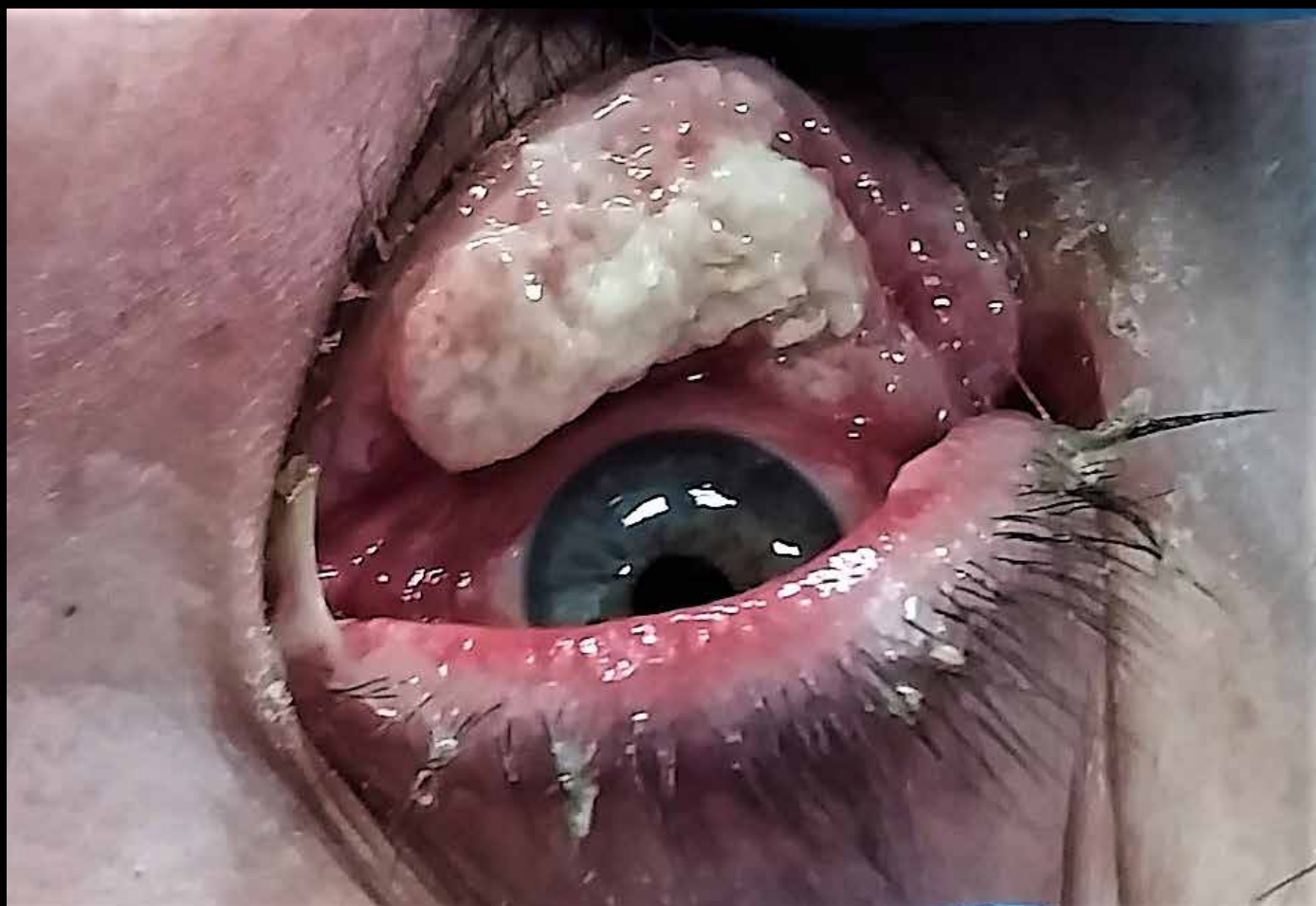

Ptosis Post Botox

תיאור: עפעף

צולם באמצעות: קבון

הרופא המטפל: פרופ' אריה נמט, מחלקת עיניים
מרכז רפואי מאיר

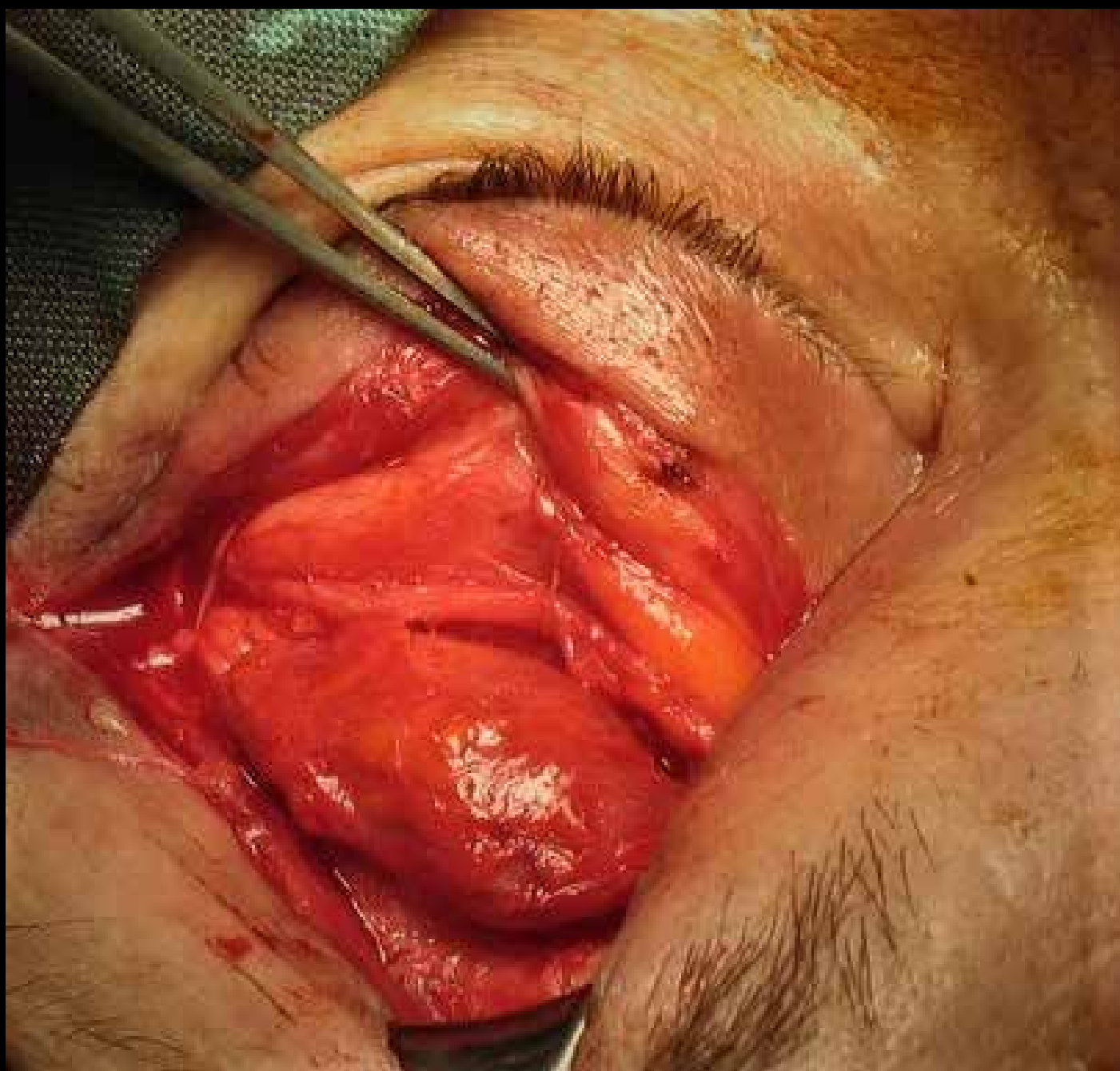


Conjunctival Squamous cell Carcinoma

תיאור: עפעף

צולם באמצעות: קבון

הרופא המטפל: פרופ' אריה נמט, מחלקת
עיניים מרכז רפואי מאיר

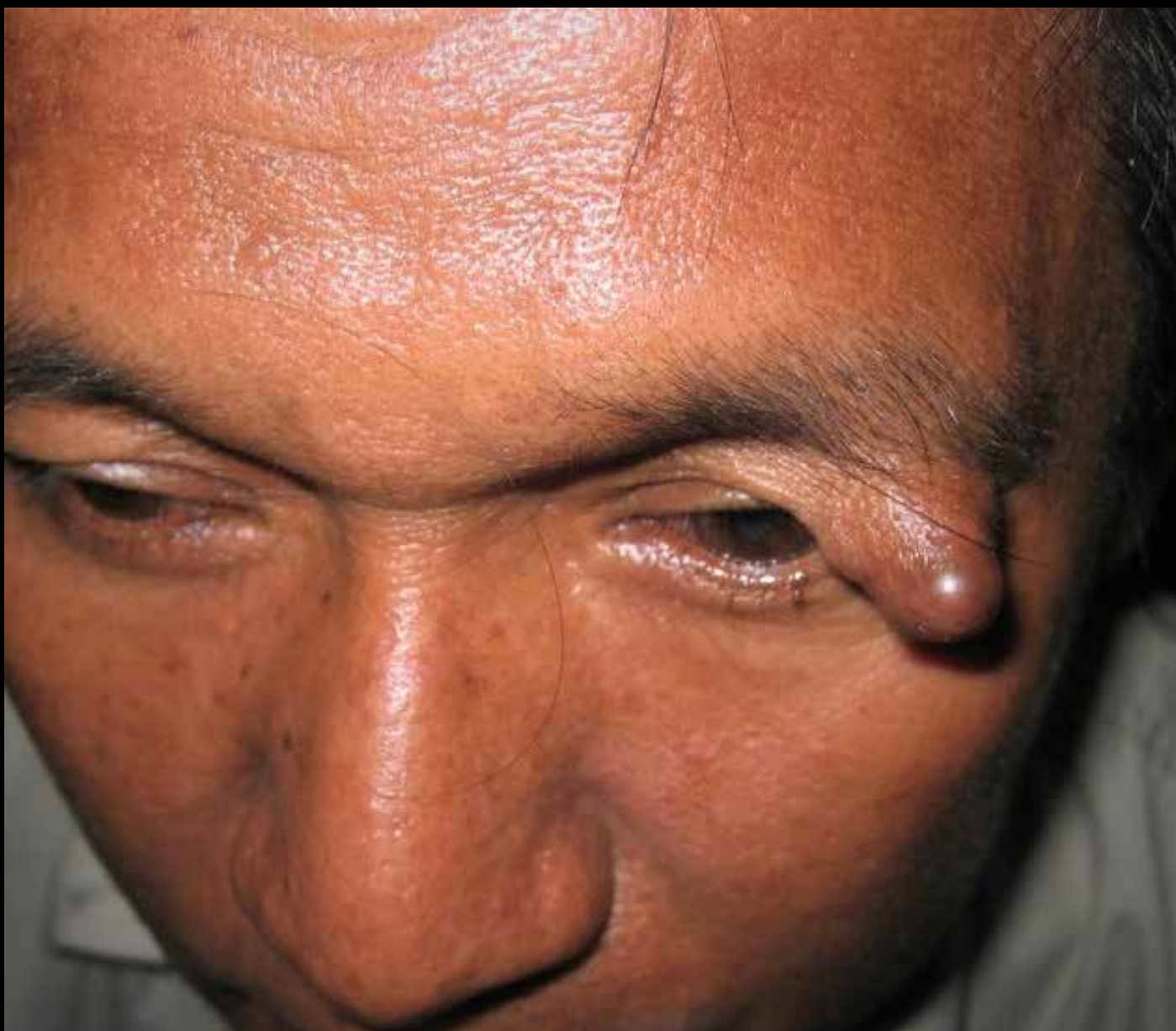

Lacrimal Gland Biopsy

תיאור: עפעף

צולם באמצעות: קבון

הרופא המטפל: פרופ' אריה נמט, מחלקת עיניים
מרכז רפואי מאיר

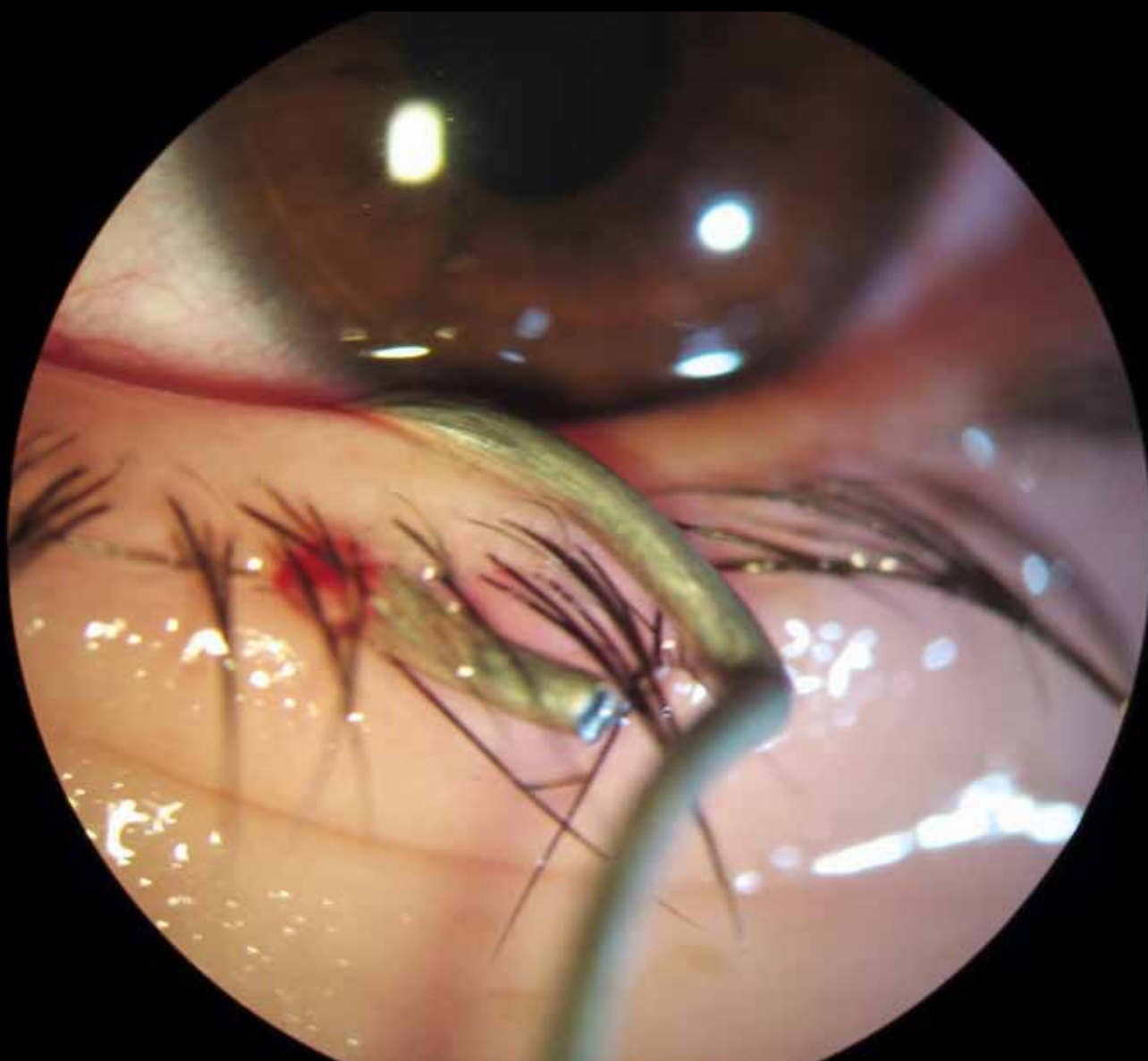

Eyelid Horn

תיאור: עפעף

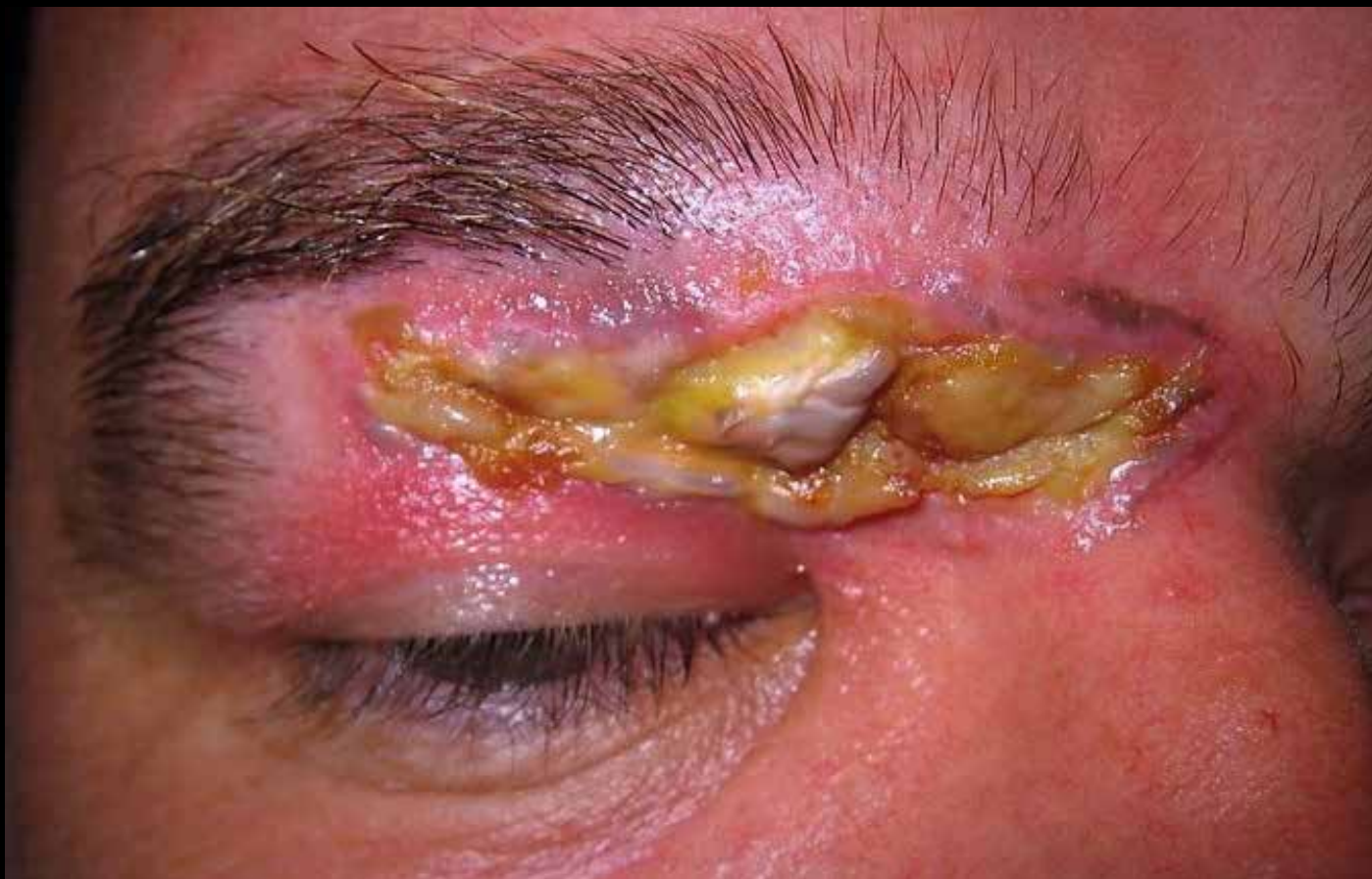צולם באמצעות: קבון

הרופא המטפל: פרופ' אריה נמט, מחלקת
עיניים מרכז רפואי מאיר



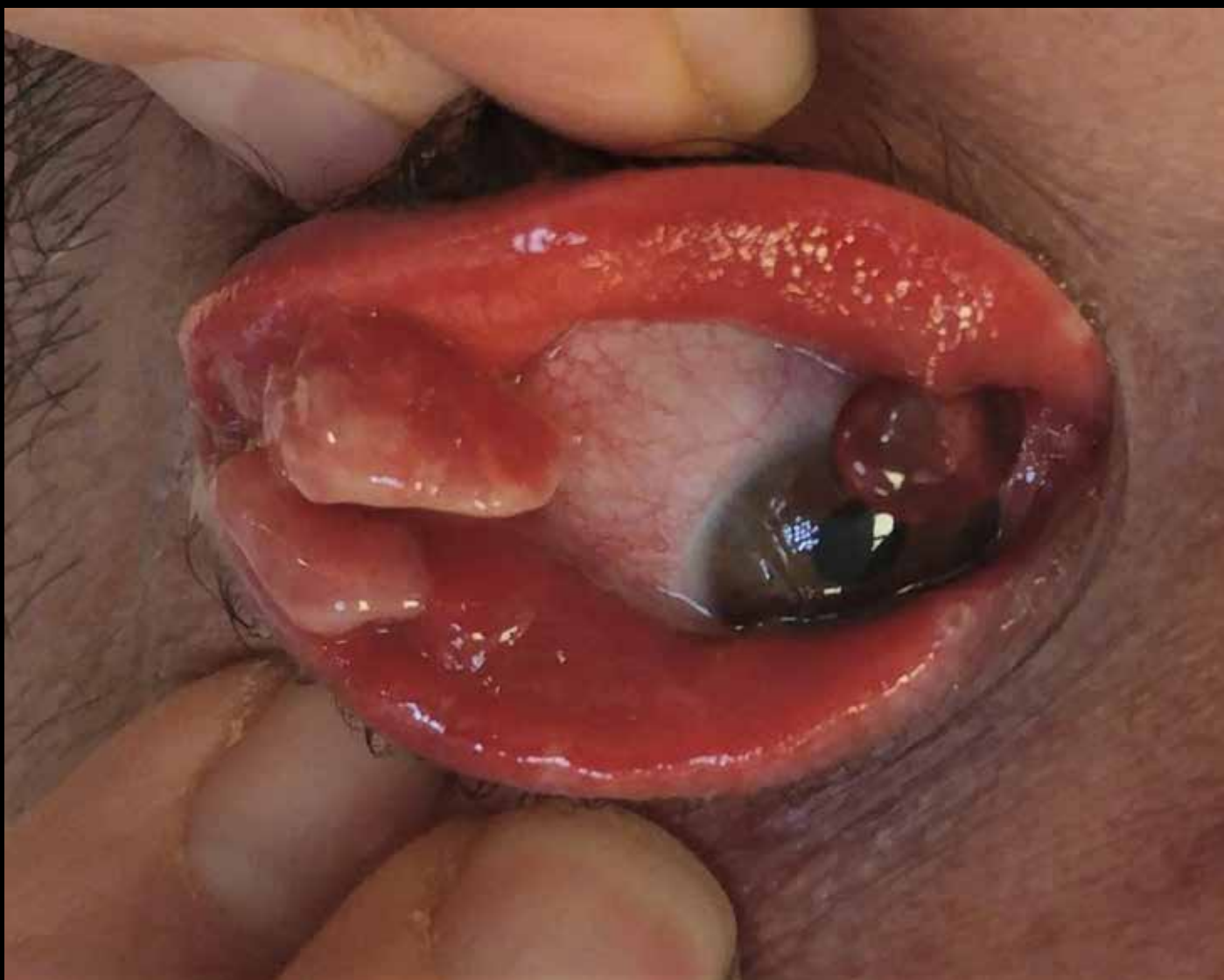הרופא המטפל: פרופ' אריה נמט, מחלקת עיניים
מרכז רפואי מאיר

עפעף על קולב
תיאור: עפעף
צולם באמצעות: קבון



הרופא המטפל: פרופ' אריה נמט, מחלקת
עיניים מרכז רפואי מאיר

Electrical Burn
תיאור: עפעף
צולם באמצעות: קבון

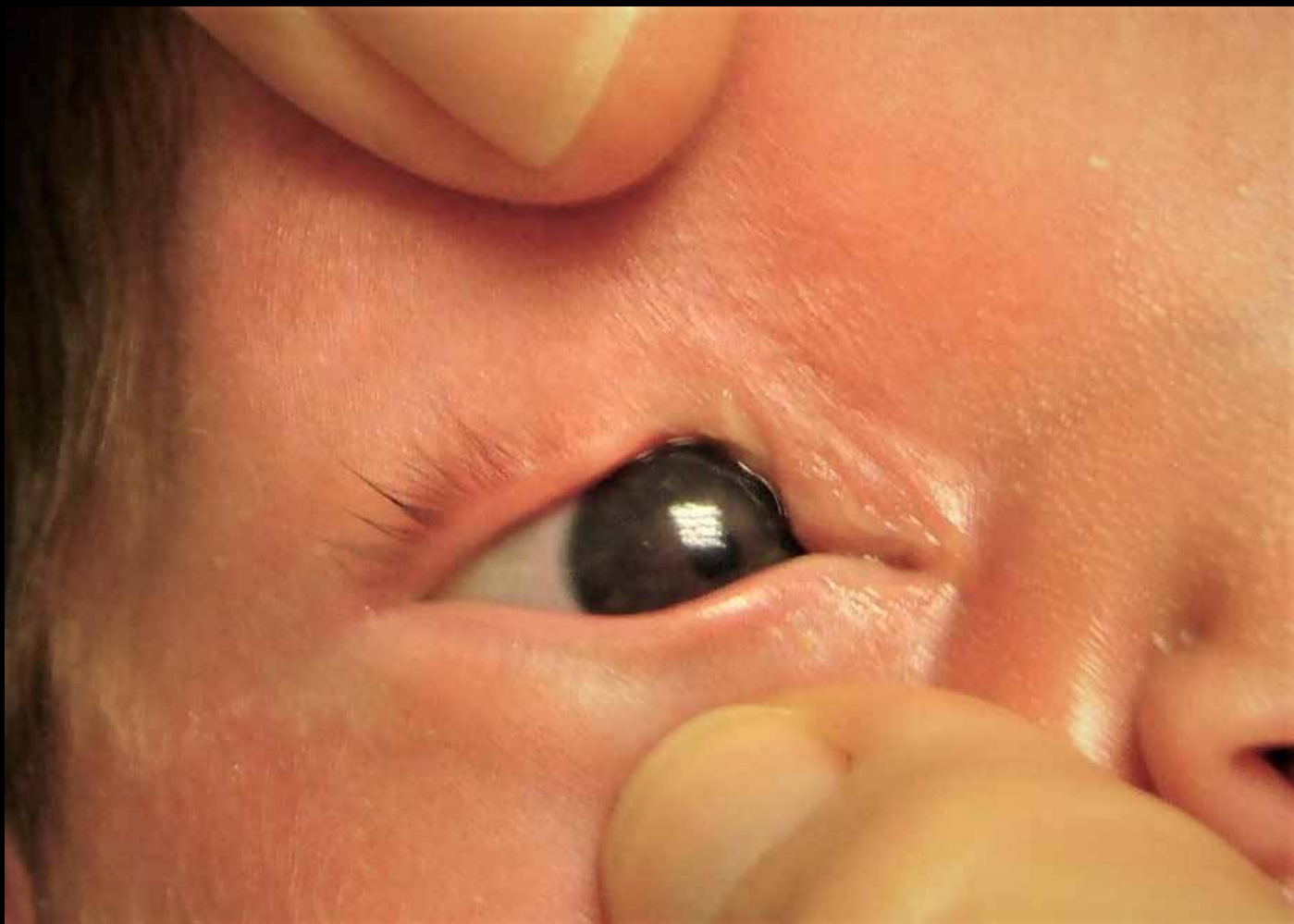

Chalazion End Point

תיאור: עפעף

צולם באמצעות: קבון

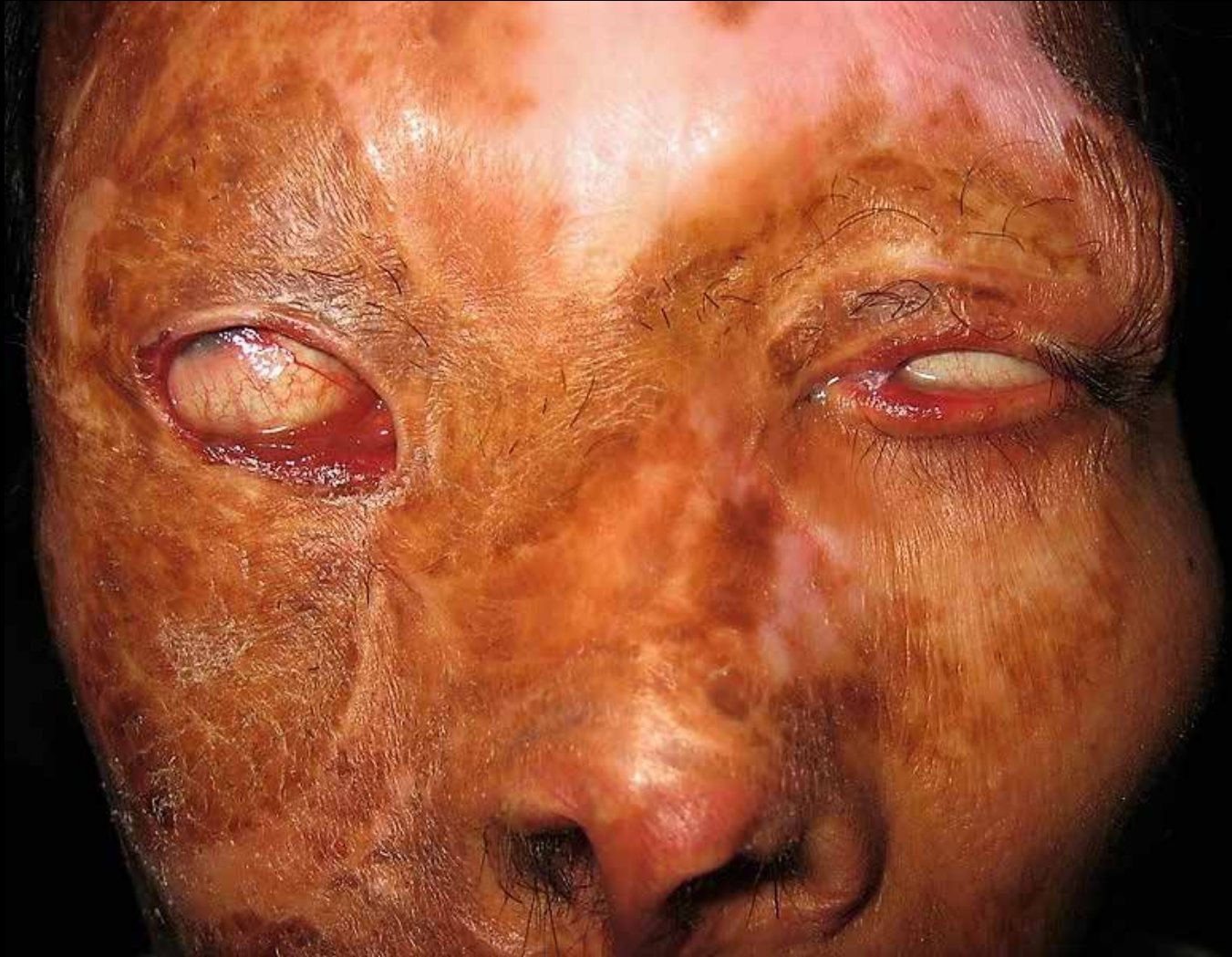הרופא המטפל: פרופ' אריה נמט, מחלקת עיניים
מרכז רפואי מאיר



הרופא המטפל: פרופ' אריה נמט, מחלקת
עיניים מרכז רפואי מאיר

Eyelid Coloboma

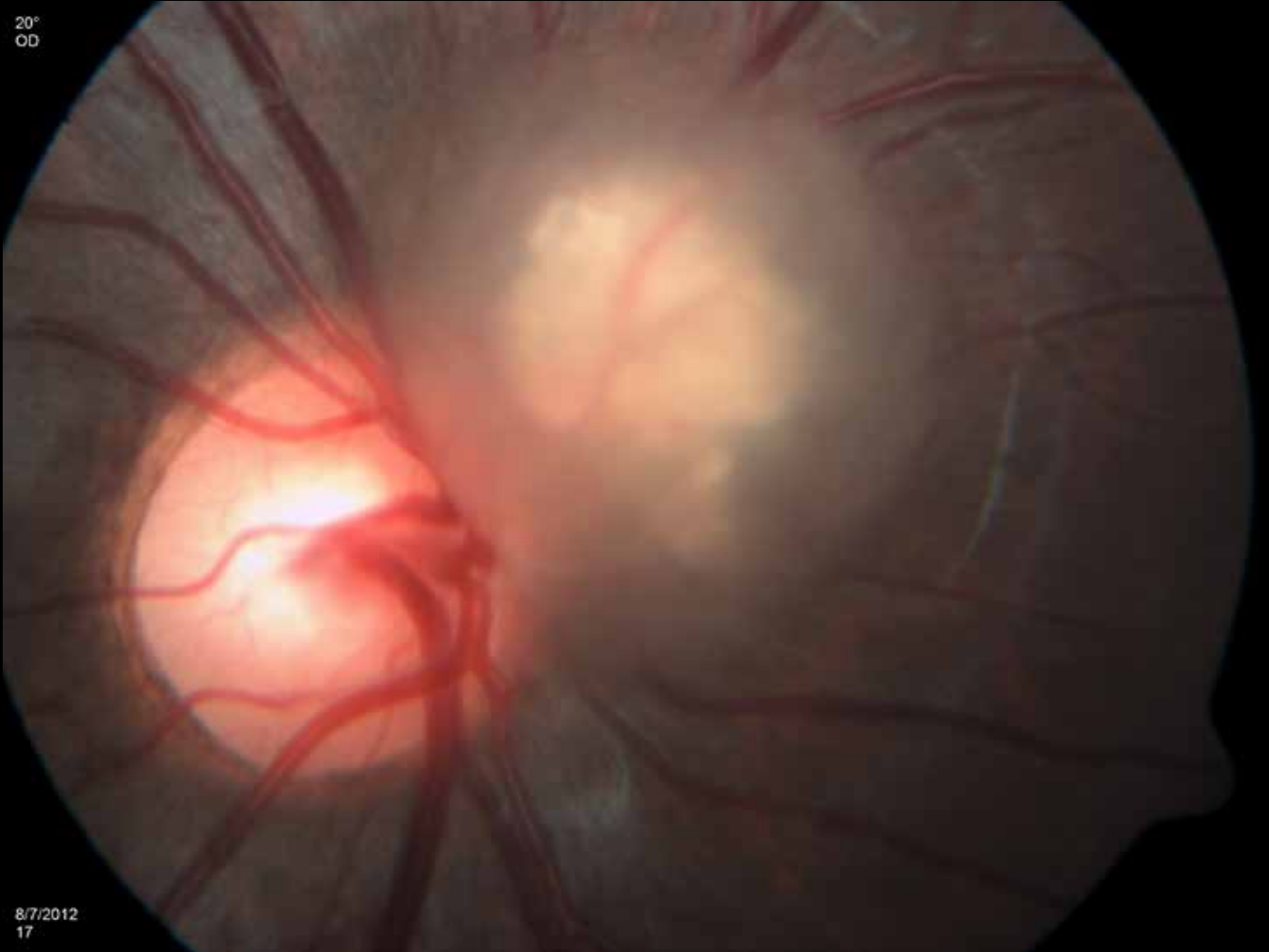
תיאור: עפעף
צולם באמצעות: קבון



הרופא המטפל: פרופ' אריה נמט, מחלקת עיניים
מרכז רפואי מאיר

Face Burn
תיאור: עפעף
צולם באמצעות: קבון

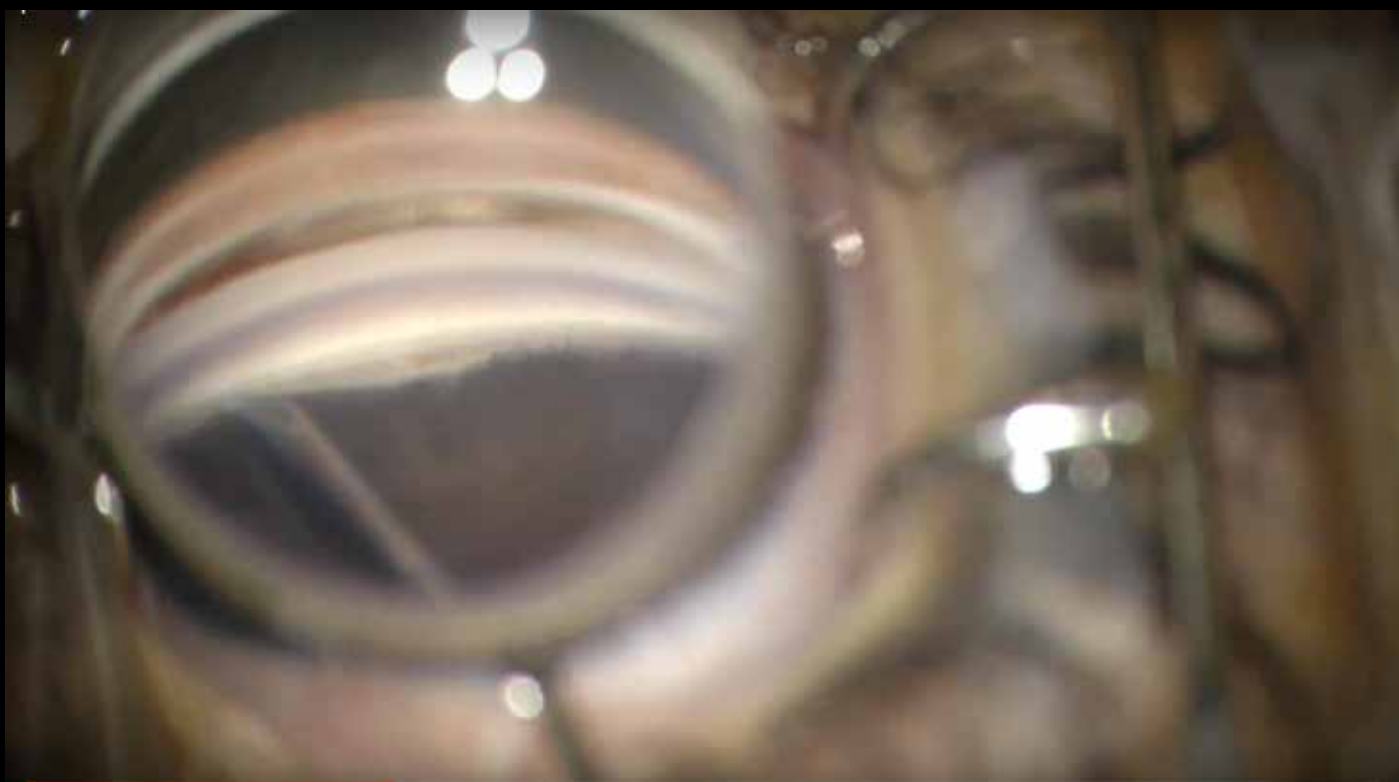20°
OD



8/7/2012
17

הרופא המטפל: Dr. Dinah Zur, Division of
Ophthalmology, Tel Aviv Sourasky
Medical Center
צולם ע"י: Galit Yair-Pur

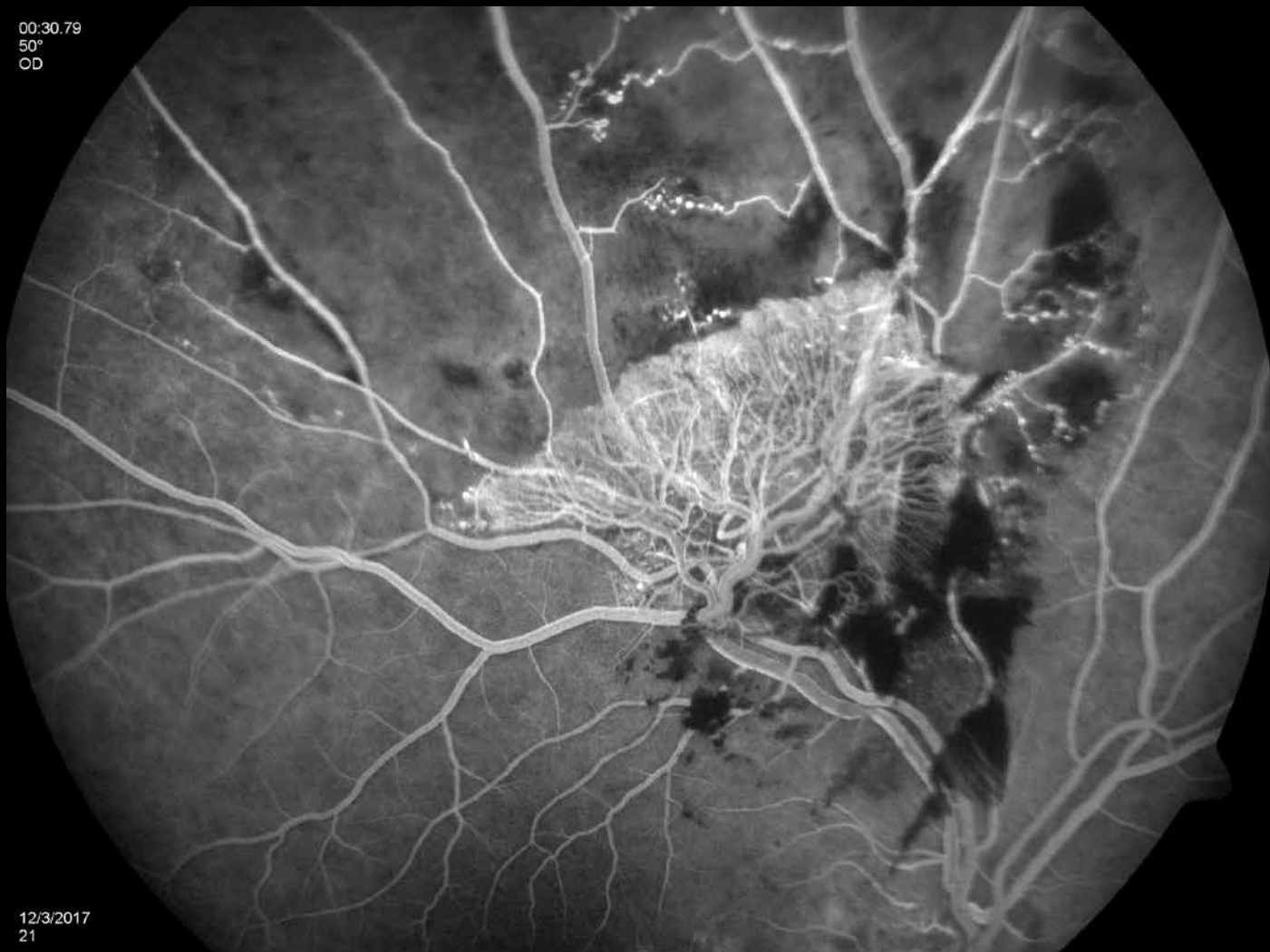Astrocytic Hamartoma in a 5 y/o Girl
צולם באמצעות: Zeiss FF450PLUS



הרופא המטפל: ד"ר עאהד אמטיראת
מחלקת עיניים, המרכז הרפואי האוניברסיטאי סורוקה

גוניטומי בתינוק עם גלאוקומה מולדת
צולם באמצעות: מערכת צילום של חדר ניתוח Orpheus System

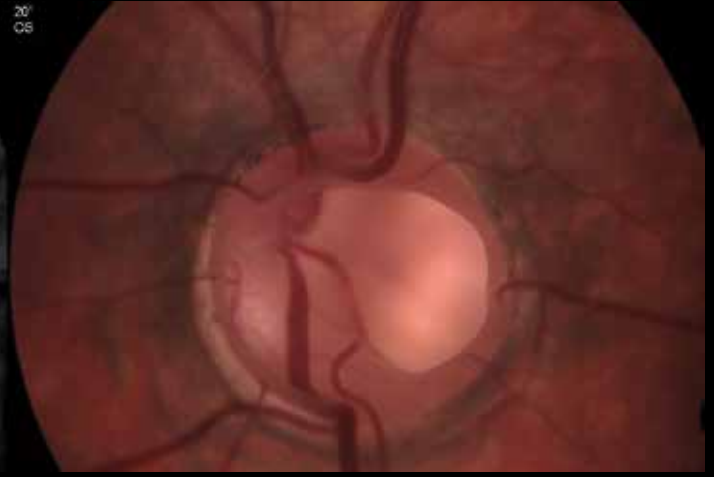
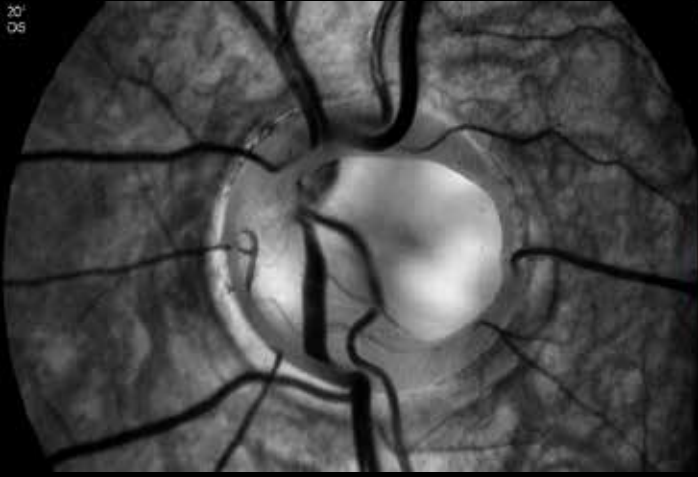00:30.79
50°
OD



12/3/2017
21

הרופא המטפל: אלכסנדר ספקטור,
המרכז הרפואי תל אביב ע"ש סוראסקי
צולם ע"י: Galit Yair-Pur

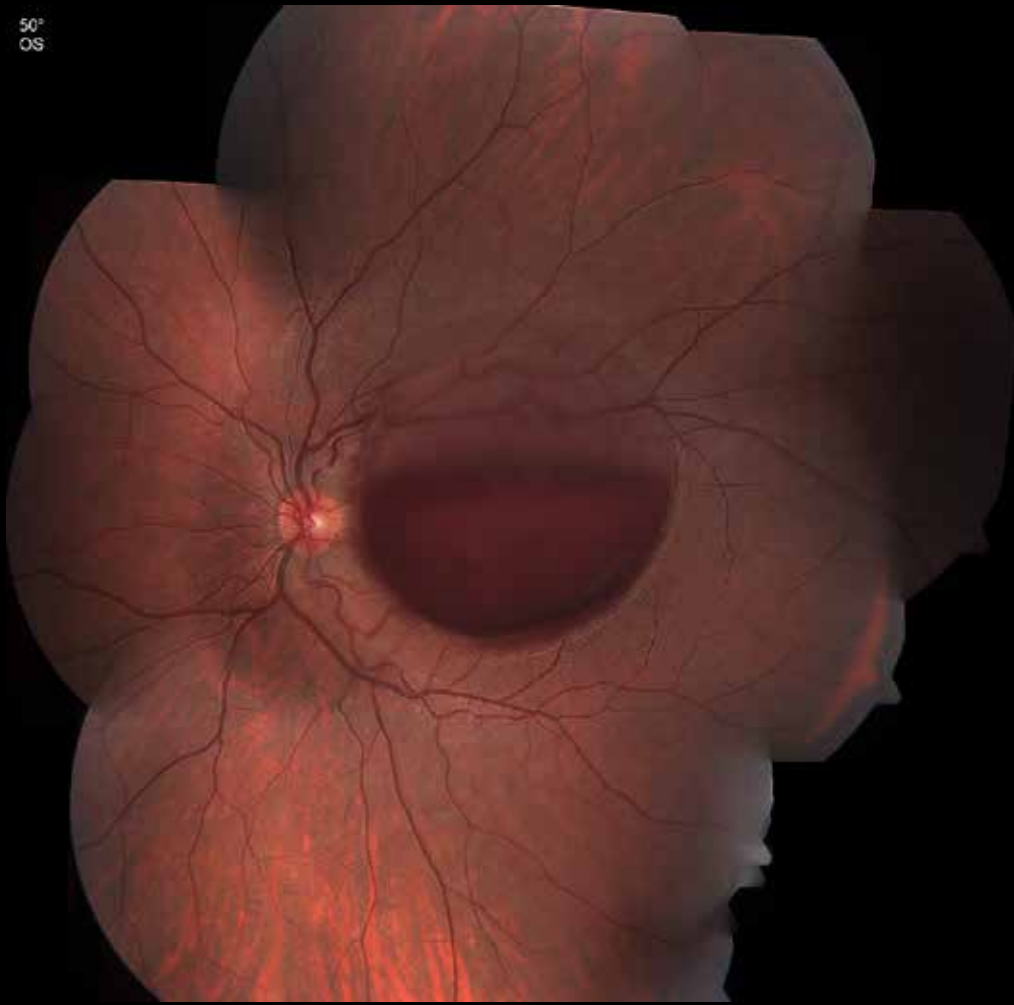
**התפתחות של נווסקולריזציה מוקדמת בצורת
SEE FAN במקרה של BRVO**
צולם באמצעות: FA במצלמת ZIEZZ FF450PLU



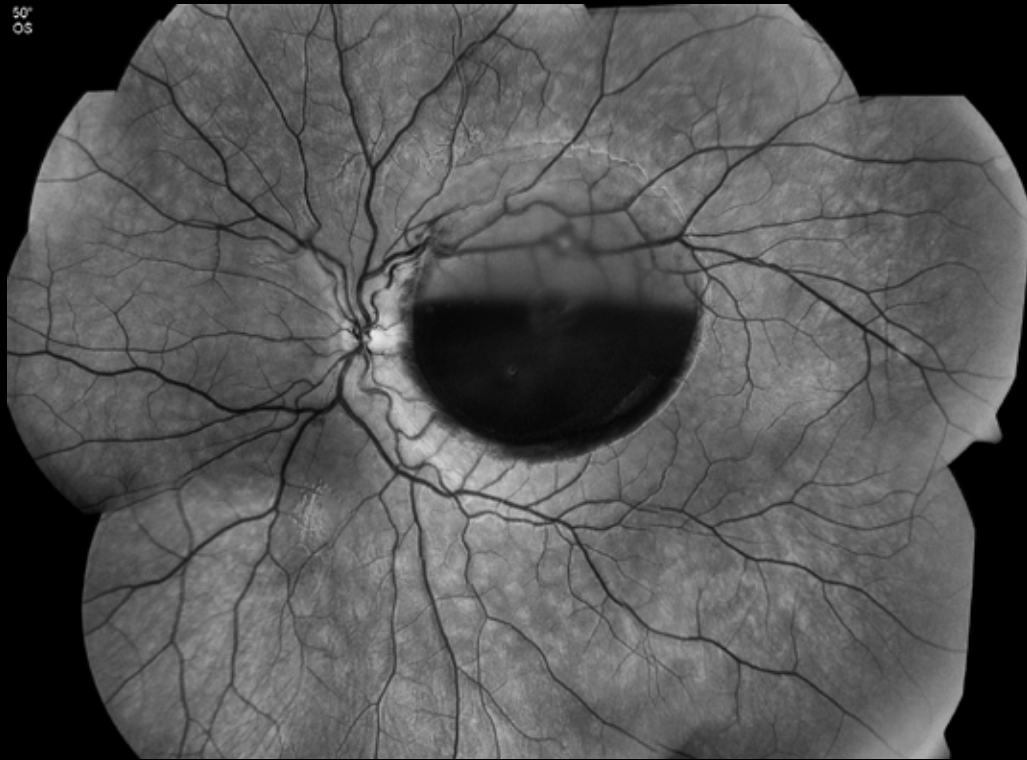הרופא המטפל: פרופ' יוסף מויסייב, מחלקת עיניים,
המרכז הרפואי שיבא
צולם ע"י: צבי פרידמן

קולובומה של עצב הראיה בילד בן 8 שנים
צולם באמצעות: מערכת צילום של חדר ניתוח Orpheus System

50°
OS

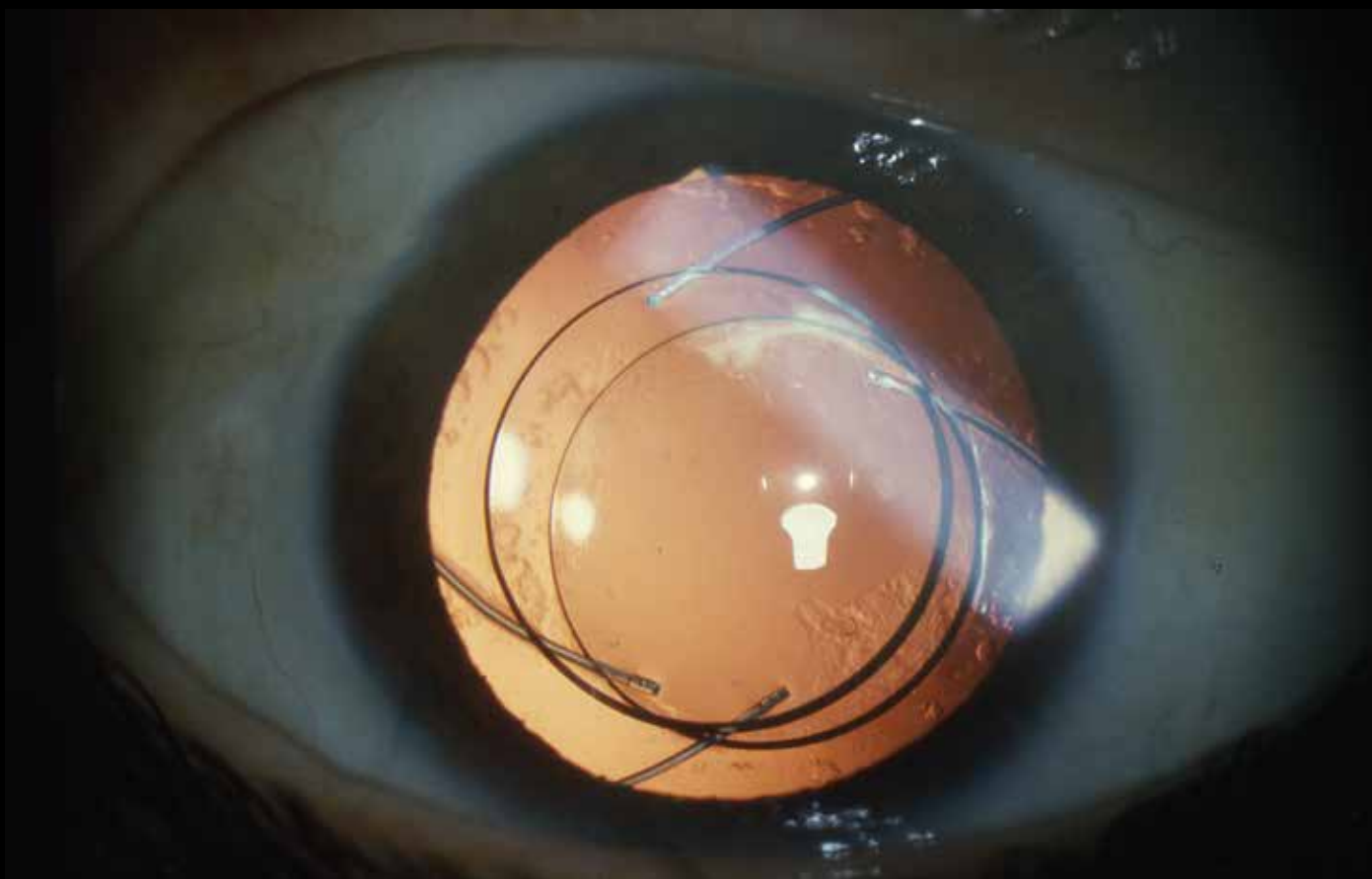


50°
OS



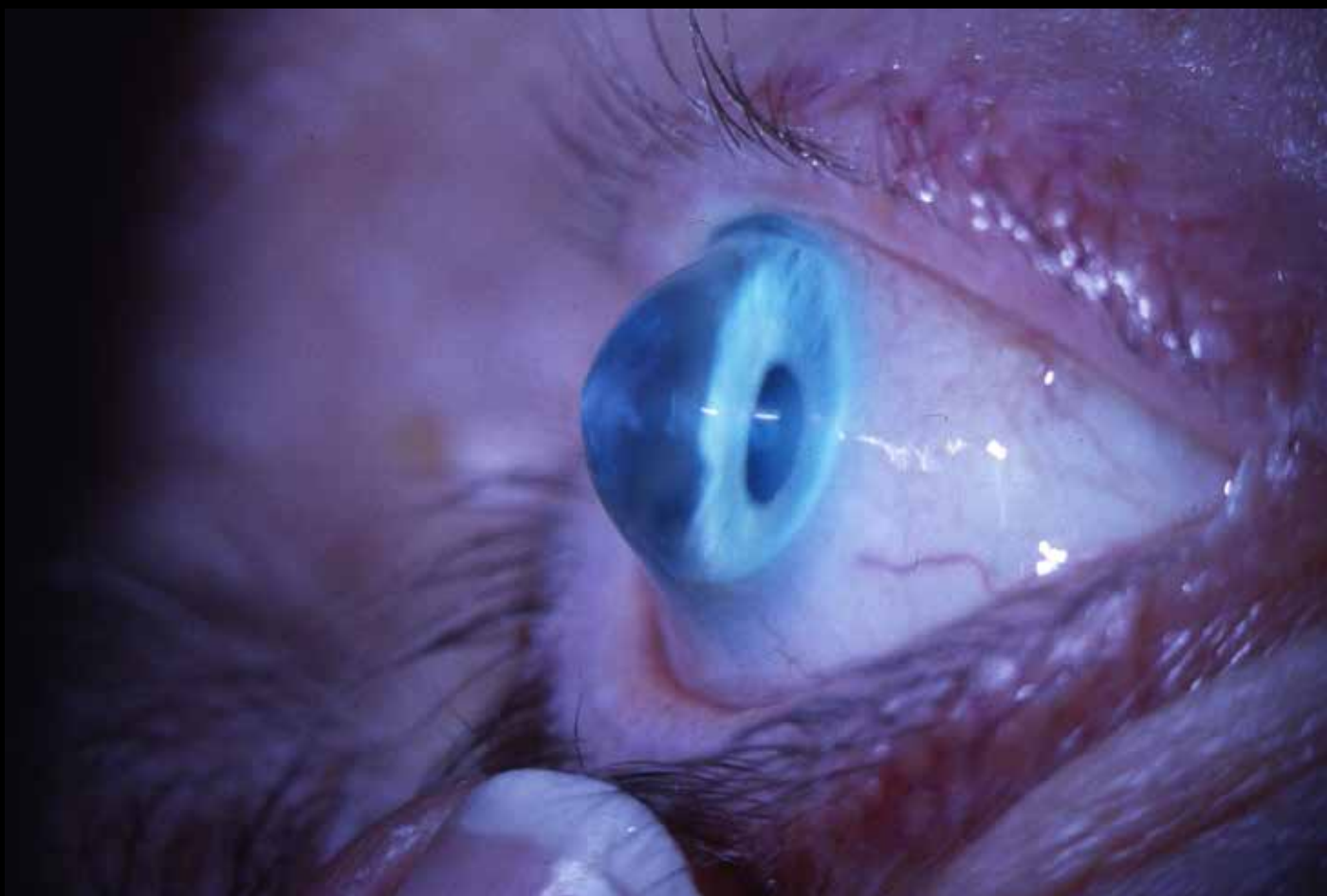צולם ע"י: צבי פרידמן, מחלקת עיניים,
המרכז הרפואי שיבא

דימום ממאקרואניוריזמה
צולם באמצעות: Red Free



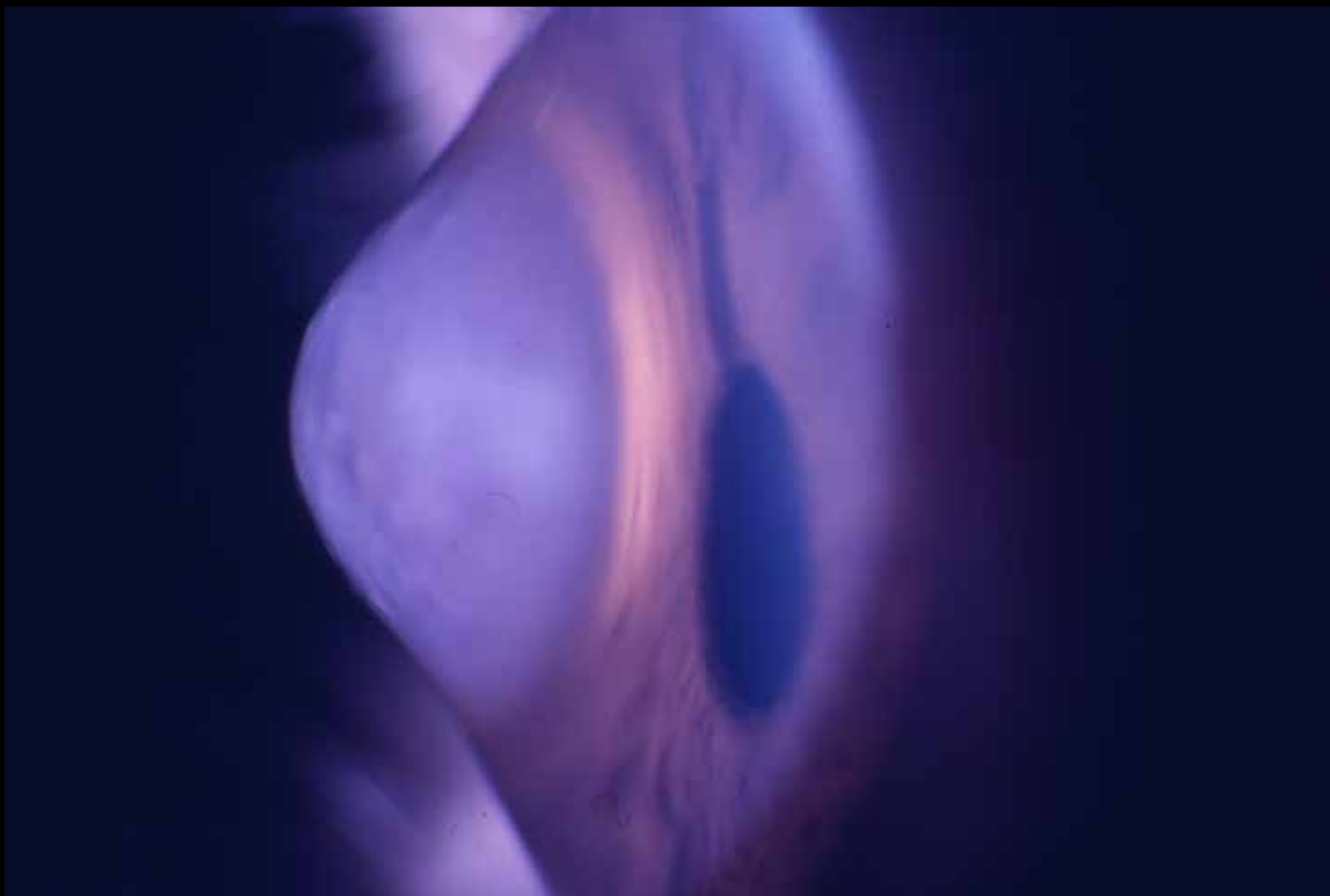צולם ע"י: צבי פרידמן, מחלקת עיניים,
המרכז הרפואי שיבא

שתי עדשות תוך עיניות במנח Piggy-Back



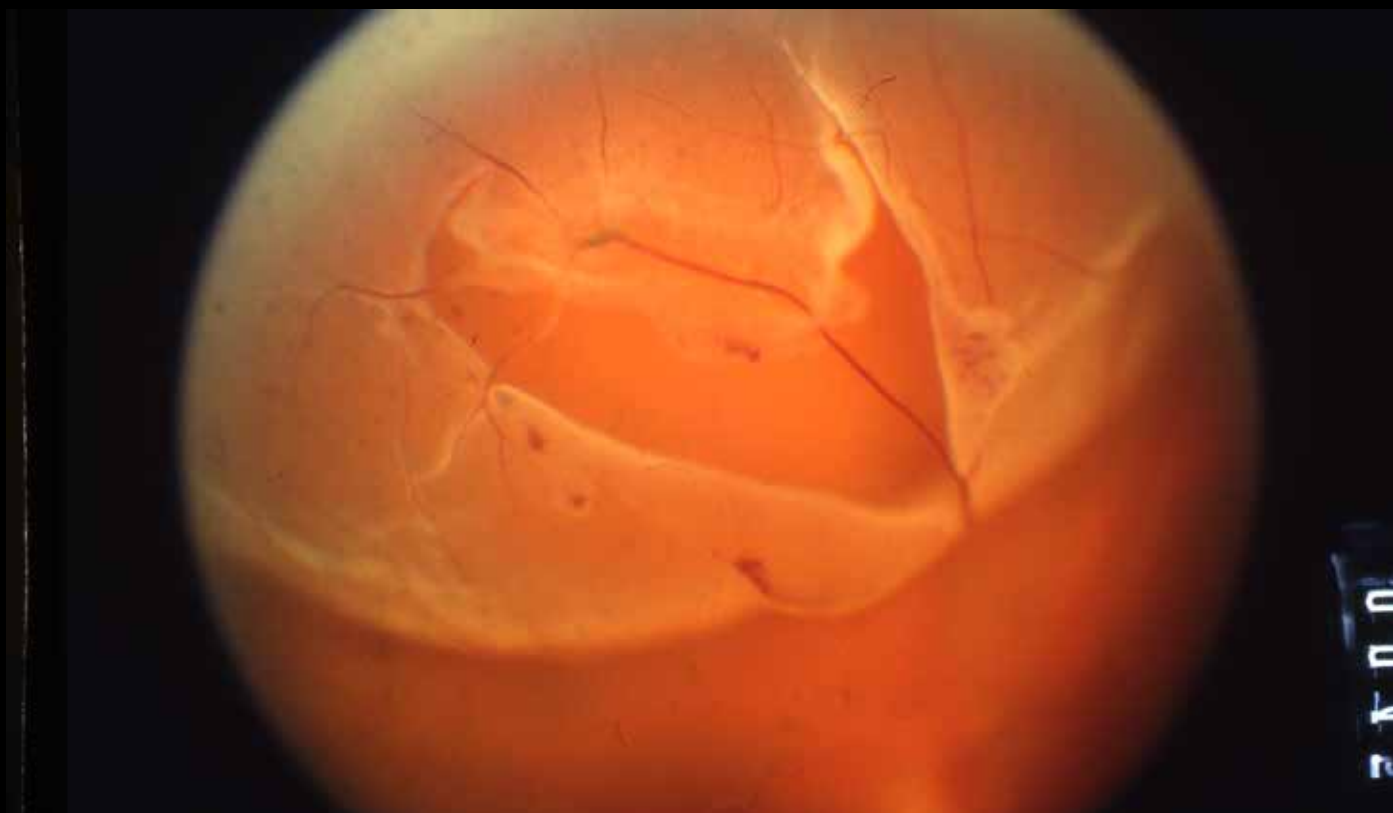
צולם ע"י: צבי פרידמן, מחלקת עיניים,
המרכז הרפואי שיבא

קרטוקונוס



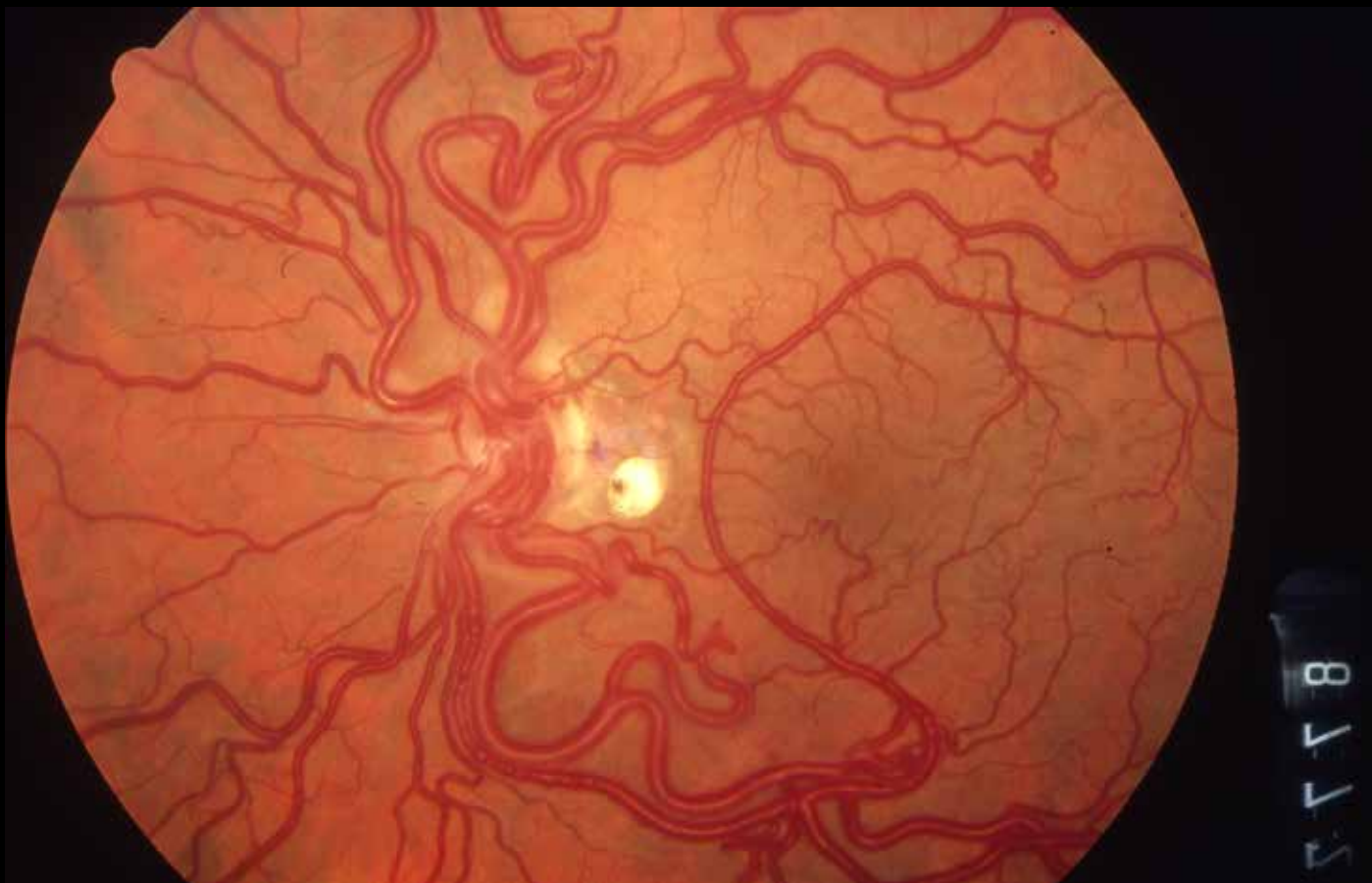צולם ע"י: צבי פרידמן, מחלקת עיניים,
המרכז הרפואי שיבא

קרטוקונוס



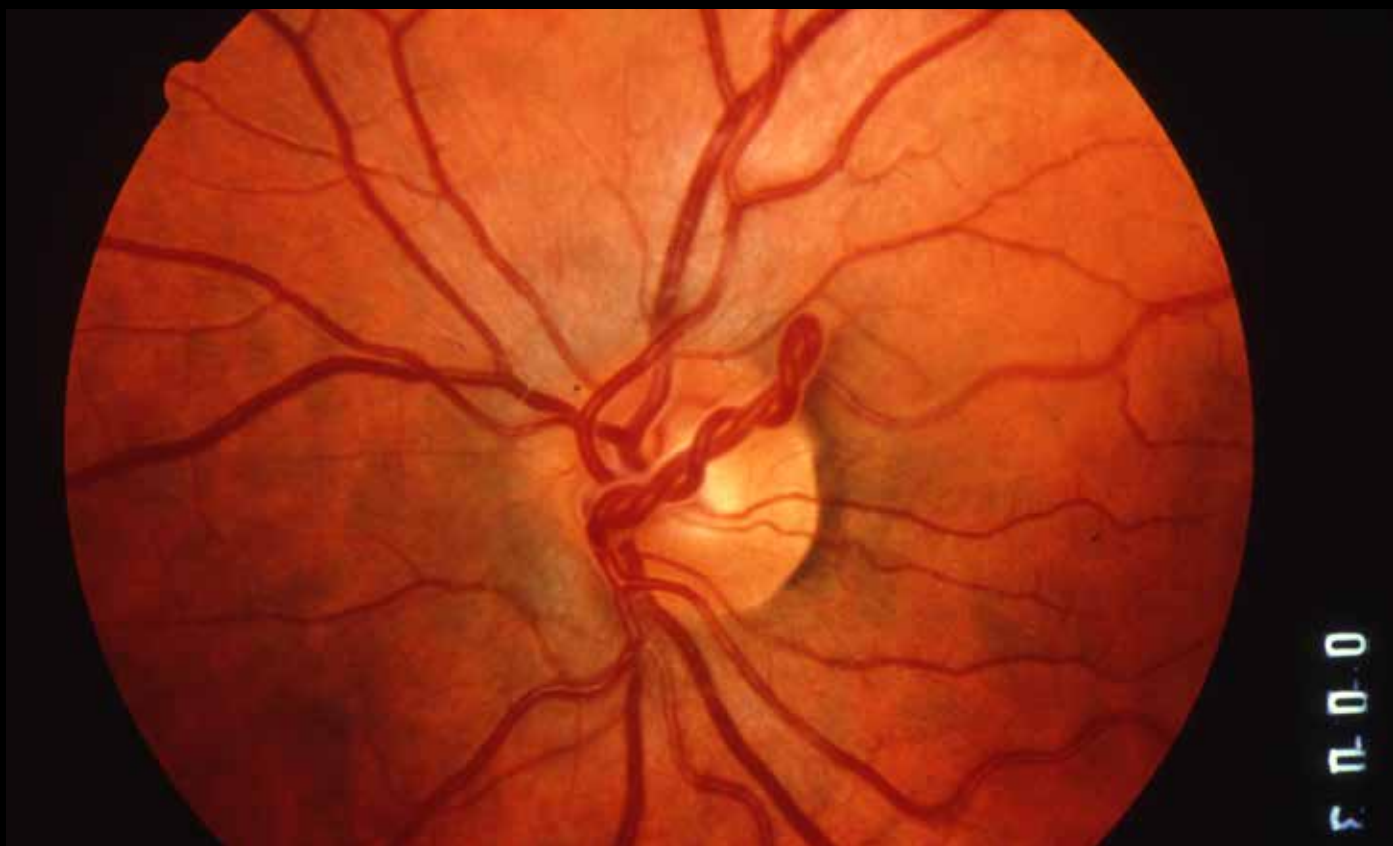
קרע ברשתית עם כלי דם מגשר

צולם ע"י: צבי פרידמן, מחלקת עיניים,
המרכז הרפואי שיבא



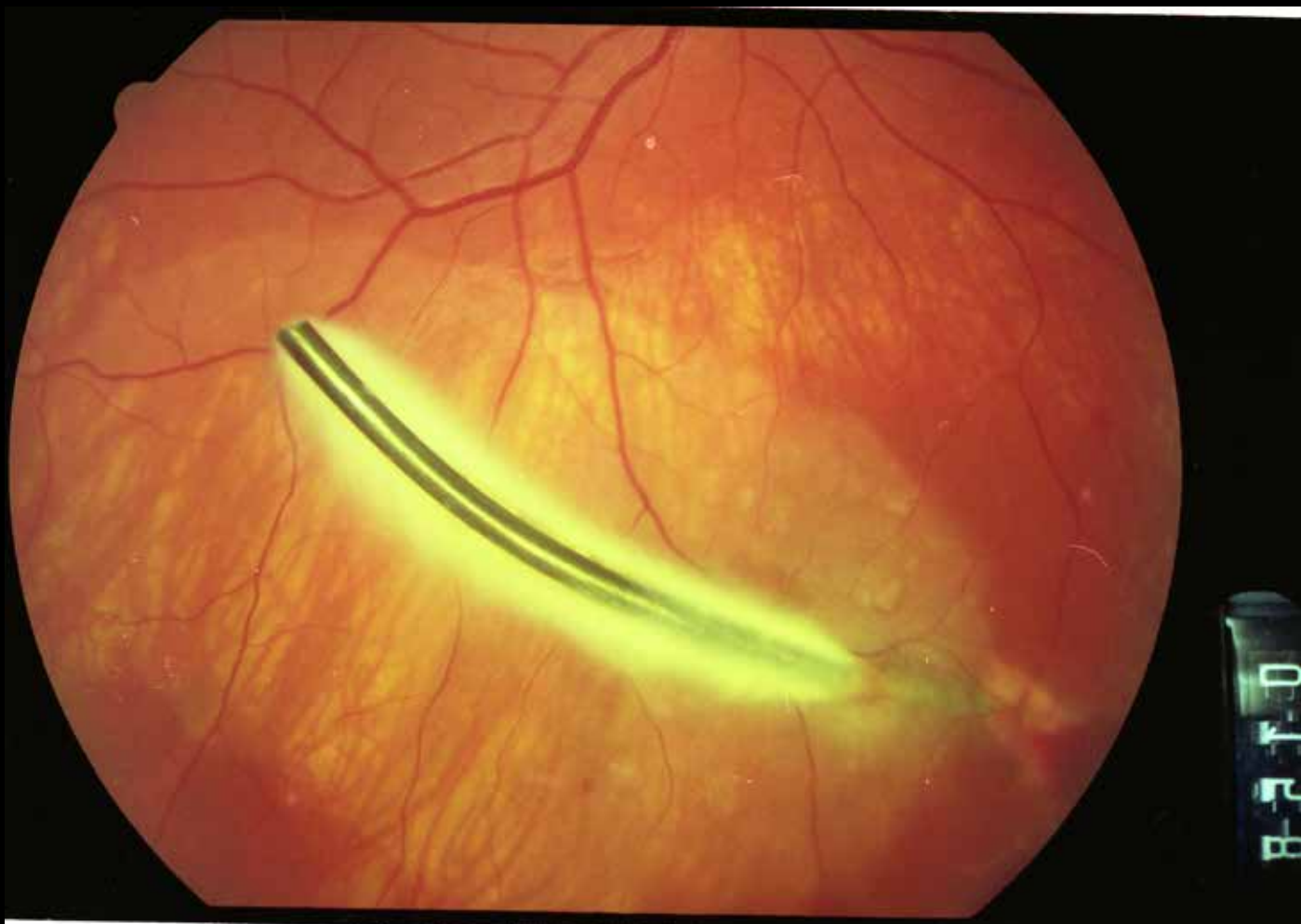
צולם ע"י: צבי פרידמן, מחלקת עיניים,
המרכז הרפואי שיבא

**מלפורמציות וסקולריות, כנראה
Wyburn- Mason Synd**



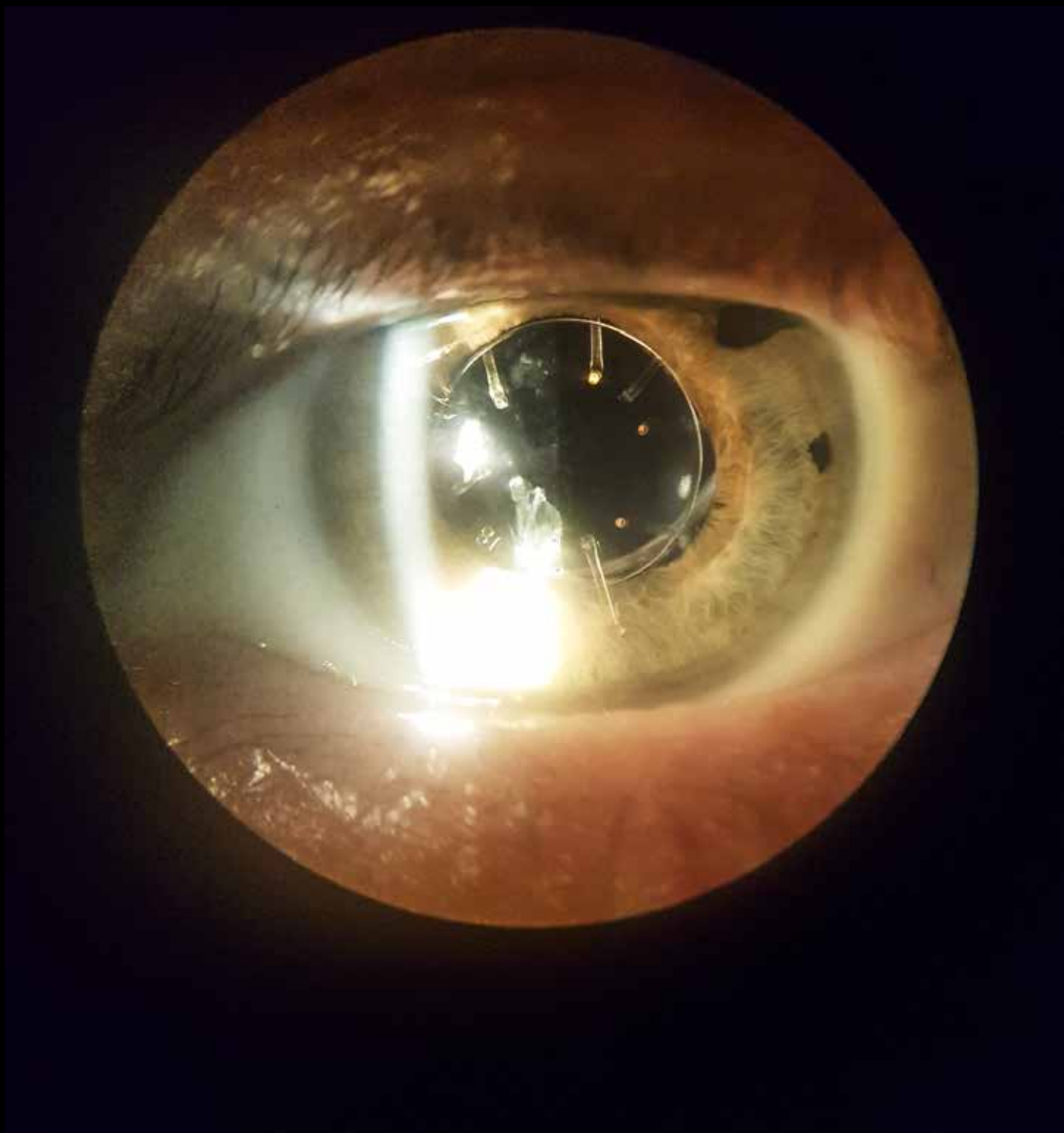
צולם ע"י: צבי פרידמן, מחלקת עיניים,
המרכז הרפואי שיבא

Vascular Loop בדיסקה



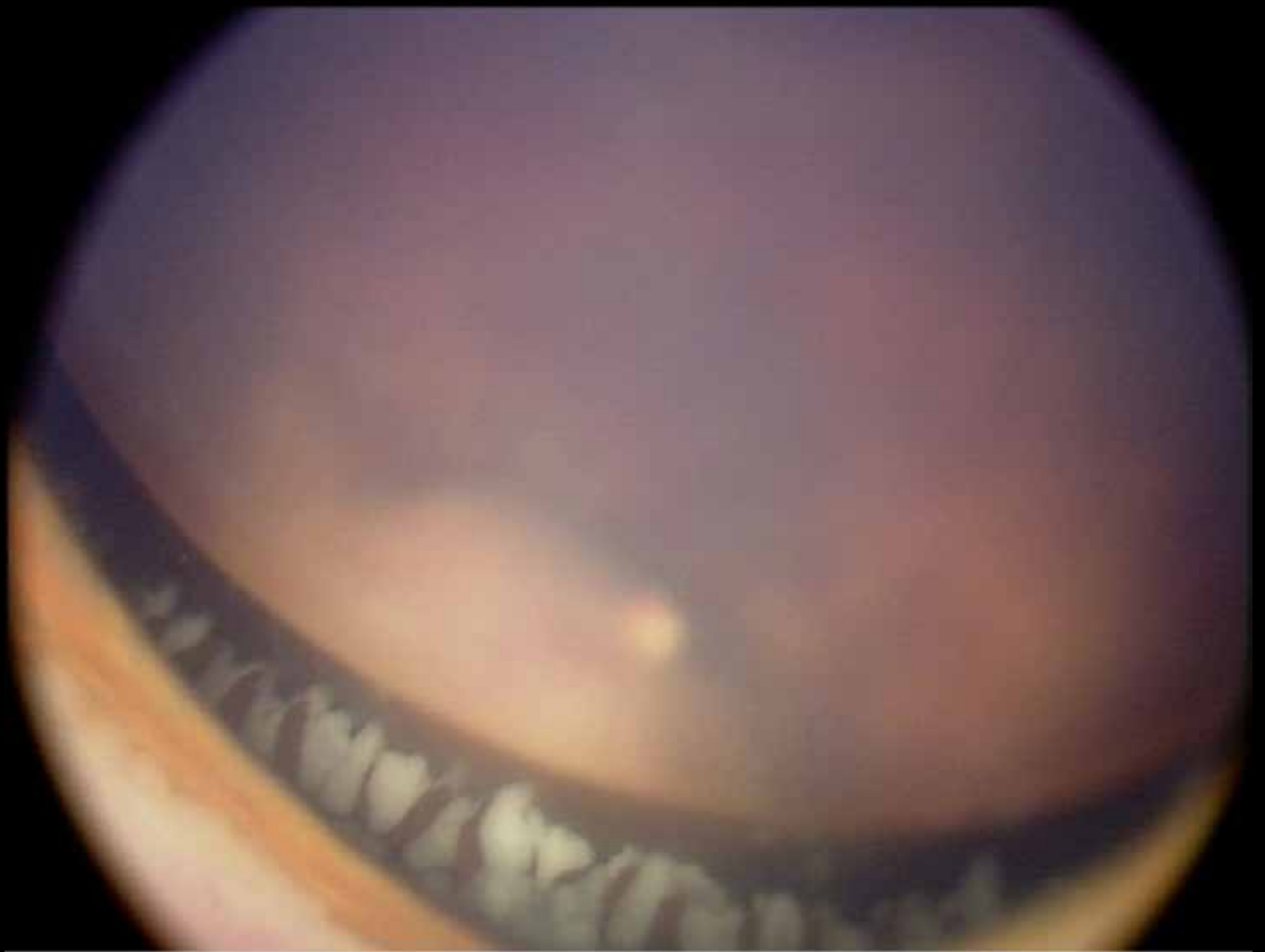
צולם ע"י: צבי פרידמן, מחלקת עיניים,
המרכז הרפואי שיבא

**גוף זר מתכתי תוך עיני, מוקף בטבעת לבנה של
דיסקולורציה עקב טוקסיות לרשתית של המתכת**



רופא מטפל: ד"ר גרזווי דנה, מחלקת עיניים
בי"ח אסה"ר
צולם ע"י: צד"ר גרזווי דנה

Sputnik Lense, From Russia 1980 With Love
צולם באמצעות: מצלמת טלפון נייד מסוג סמסונג 8, 12 מגה פיקסל
תמונה בפורמט TIFF ב-slit lamp photo



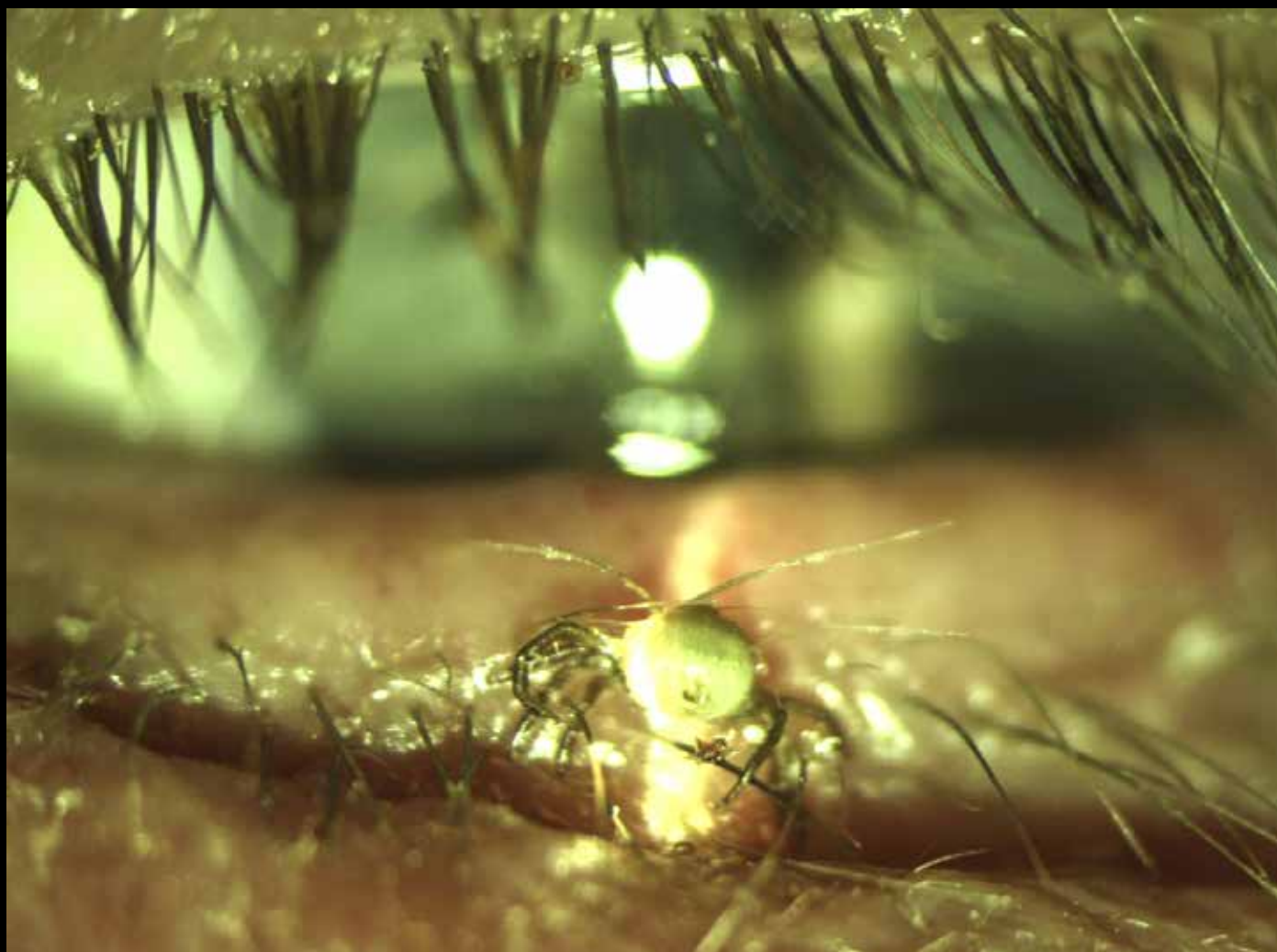
רופא מטפל: ד"ר שחר פרנקל
צולם ע"י: מר ישראל ברזל, מחלקת אופטומוולגיה,
הדסה-האוניברסיטה העברית

Retinoblastoma Tumor Clumps Over the Zonules
צולם באמצעות: Anterior and posterior RetCam III



רופא מטפל: ד"ר אייר שפס, מחלקת עיניים,
בית החולים אסף הרופא

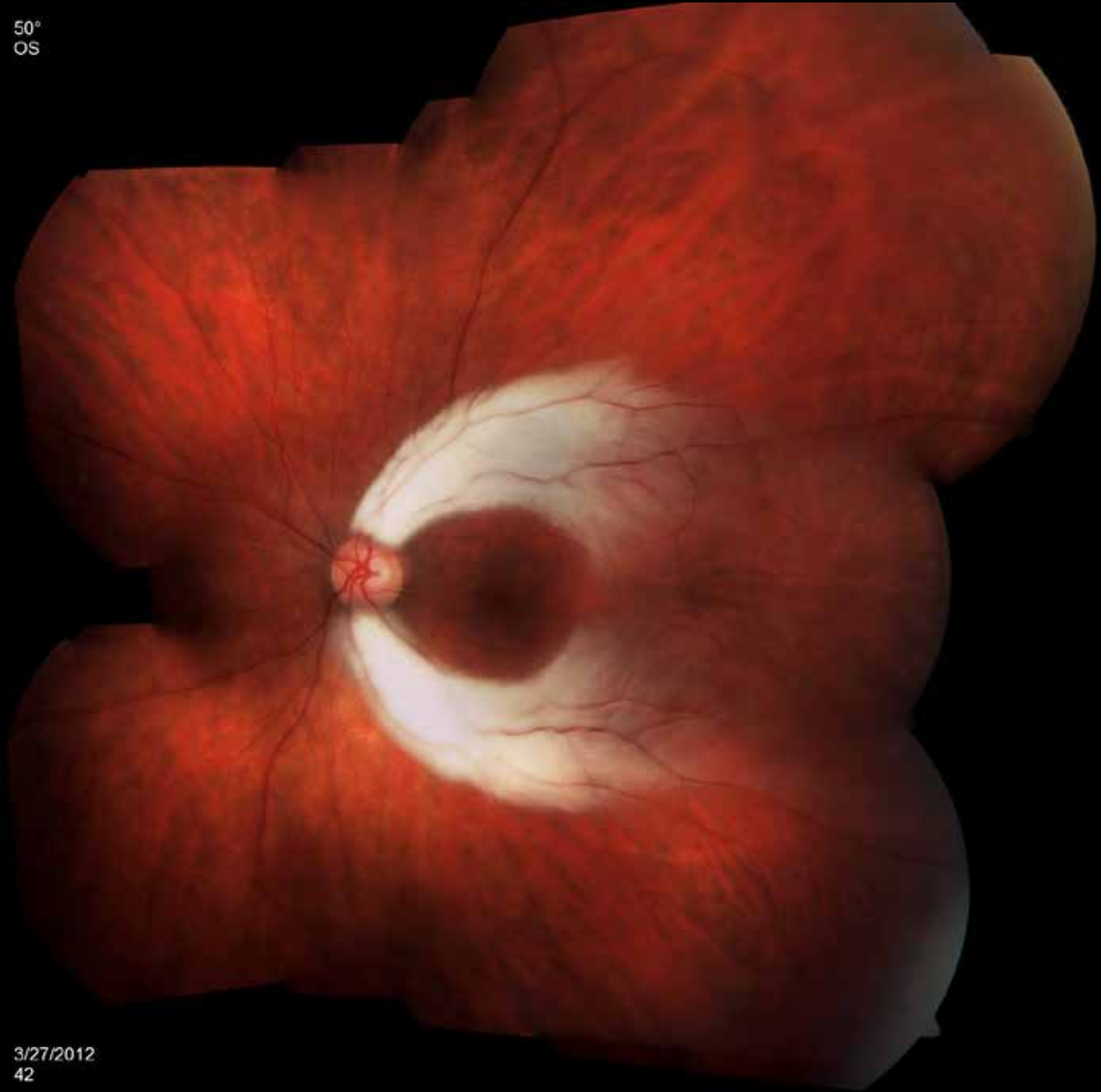ארוזיה גיאומטרית
צולם באמצעות: מצלמת טלפון נייד מסוג סמסונג S7



רופא מטפל: ד"ר אייר שפס, מחלקת עיניים,
בית החולים אסף הרופא

קרציית אדם

50°
OS



3/27/2012
42

Double Rainbow- Myelinated Retinal Nerve Fiber Layer

תיאור: Myelinated retinal Nerve Fiber Layer

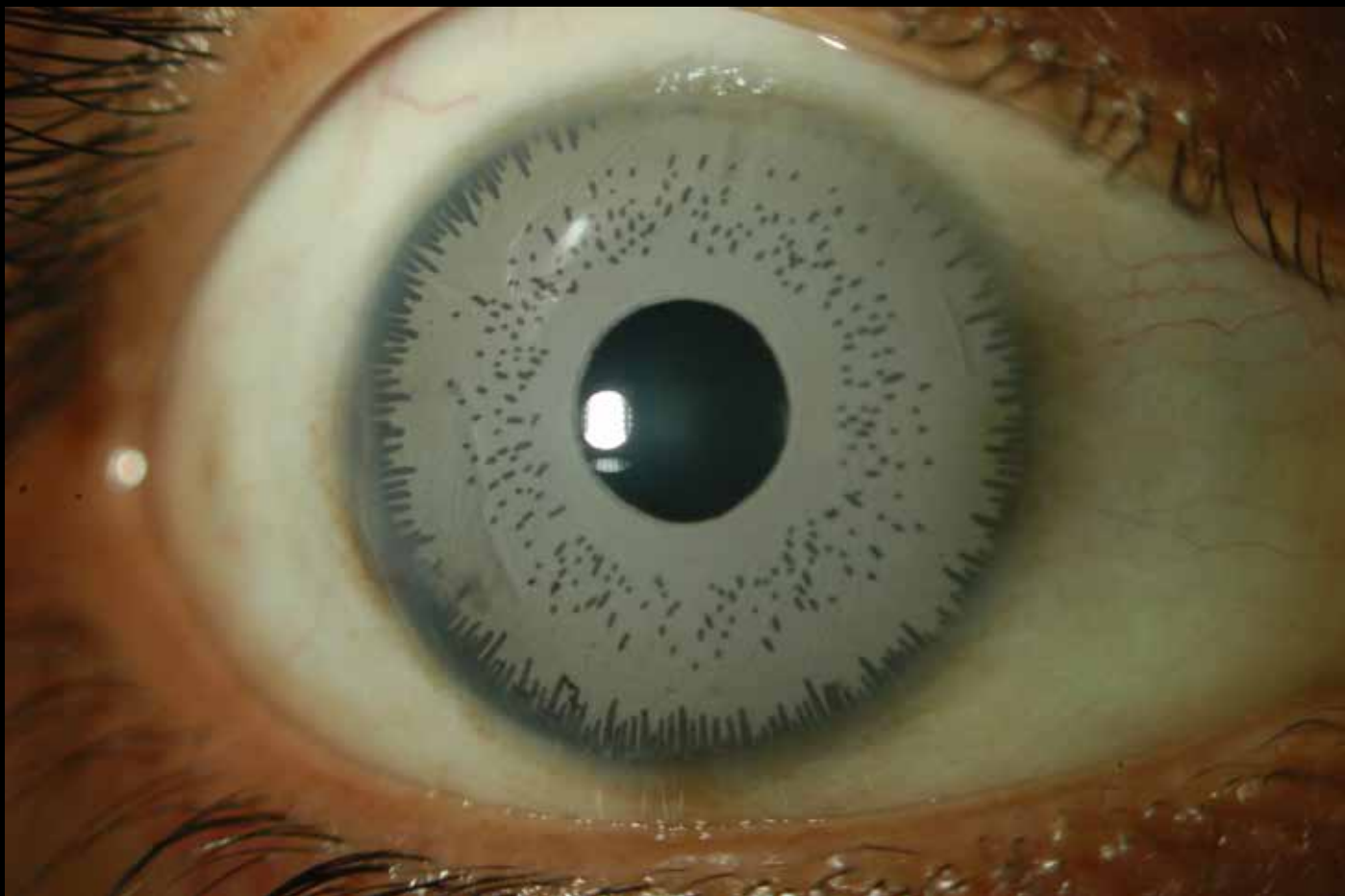
נרחב על פני 2 הארקדות הטמפורליות- העליונה והתחתונה.

מטופלת צעירה בת 18, עם מיופיה ואמביליופיה ידועים שהופנתה להערכה

טרם גיוסה עקב הראיה הירודה. (הסינדרום המושלש הזה מוכר בספרות)

צולם באמצעות: מצלמת ZIEZZ FF 450PLUS

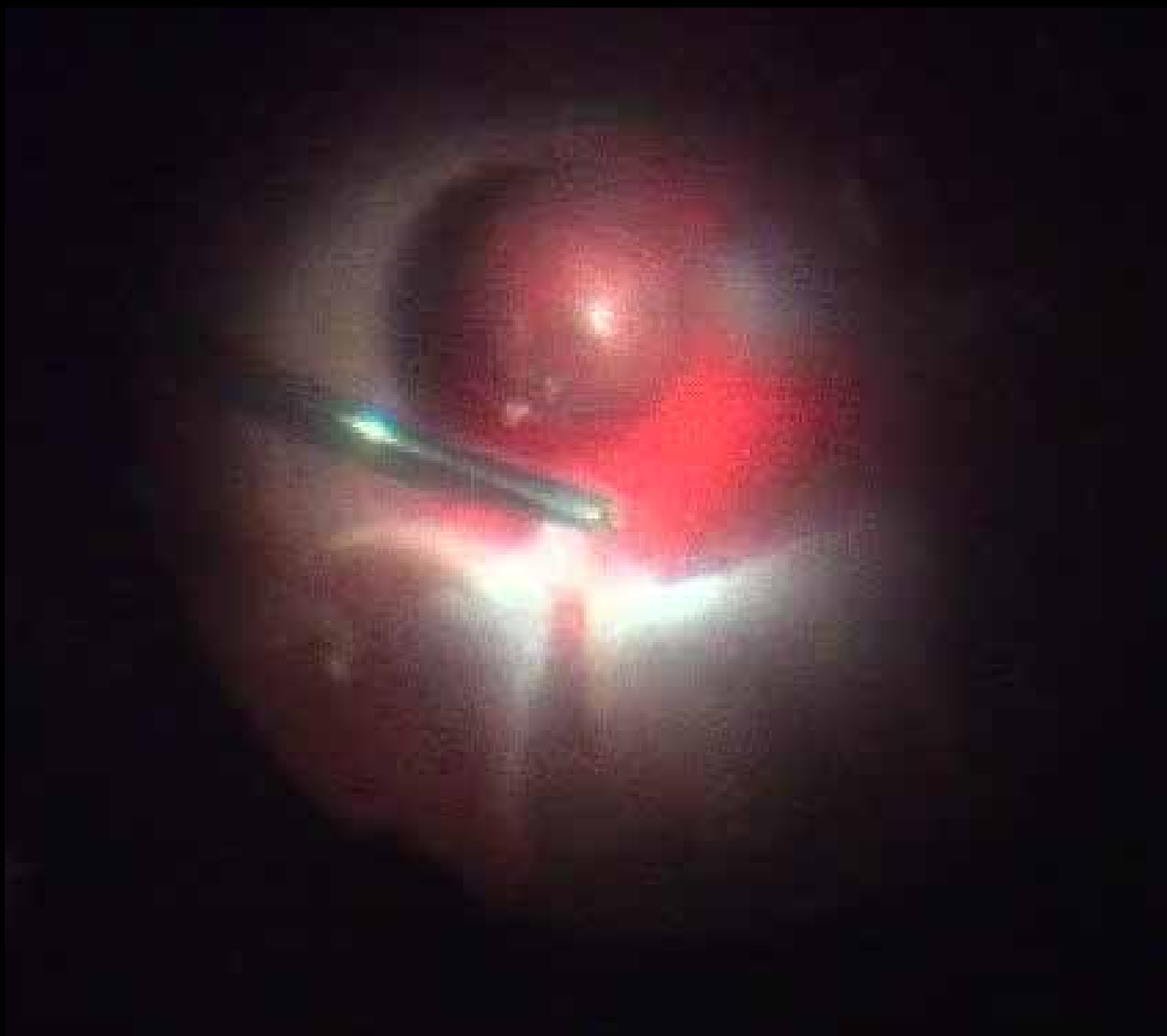
רופא מטפל: ד"ר עינת קליין, מערך העיניים
במרכז הרפואי תל-אביב ע"ש סוראסקי
צולם ע"י: גלית יאיר פור



רופא מטפל: ד"ר אלון זהבי, מחלקת עיניים,
בית חולים בלינסון, מרכז רפואי רבין
צולם ע"י: ד"ר אלון זהבי

BrightOcular Iris implants

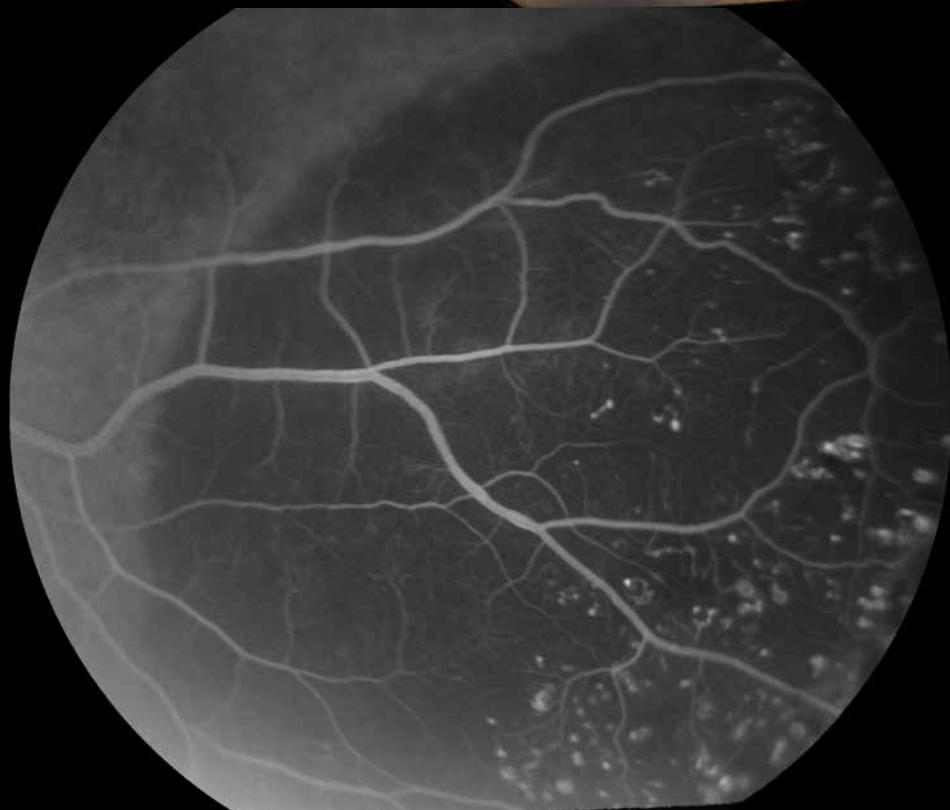
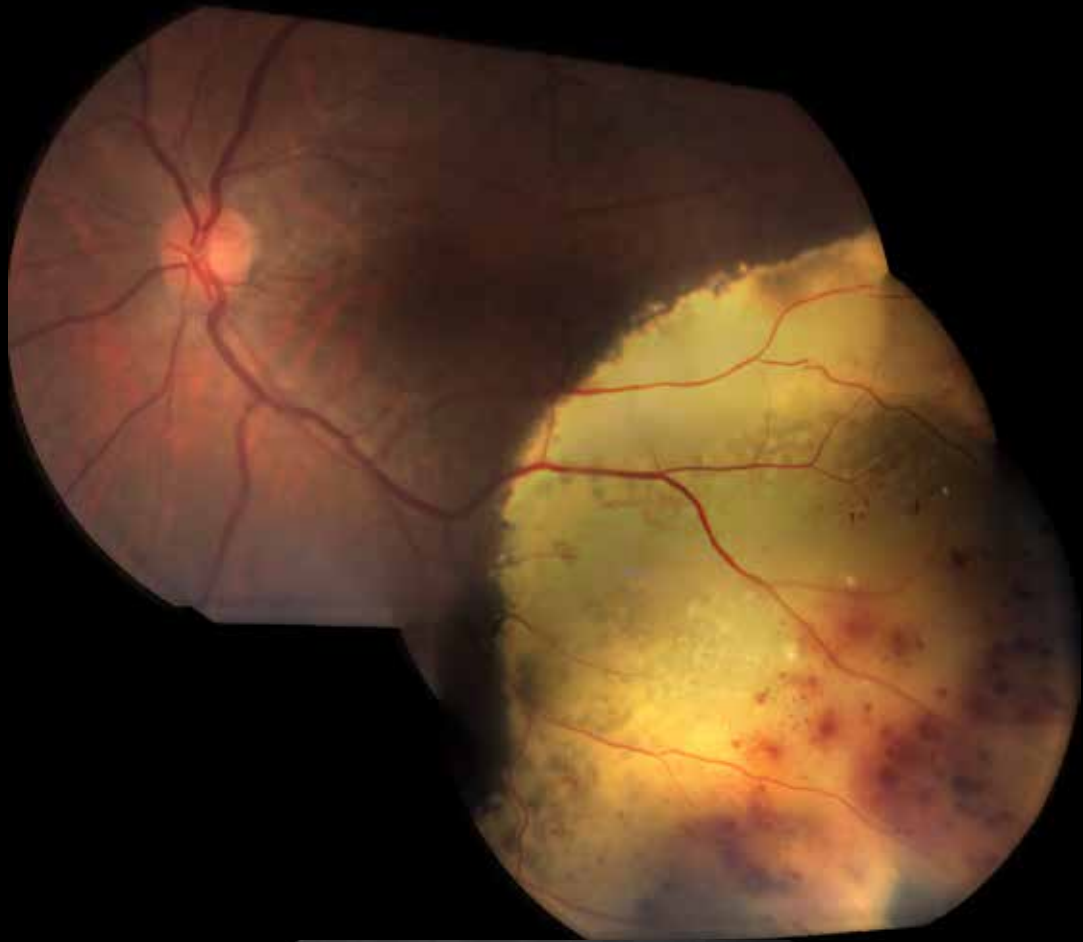תיאור: תמונת מקטע קדמי
צולם באמצעות: מצלמת DSLR CANON מחוברת למנורת סדק



רופא מטפל: ד"ר דביר קניגשטיין, מערך
עיניים, מרכז רפואי תל אביב, איכילוב
צולם ע"י: ד"ר שולמית שוורץ

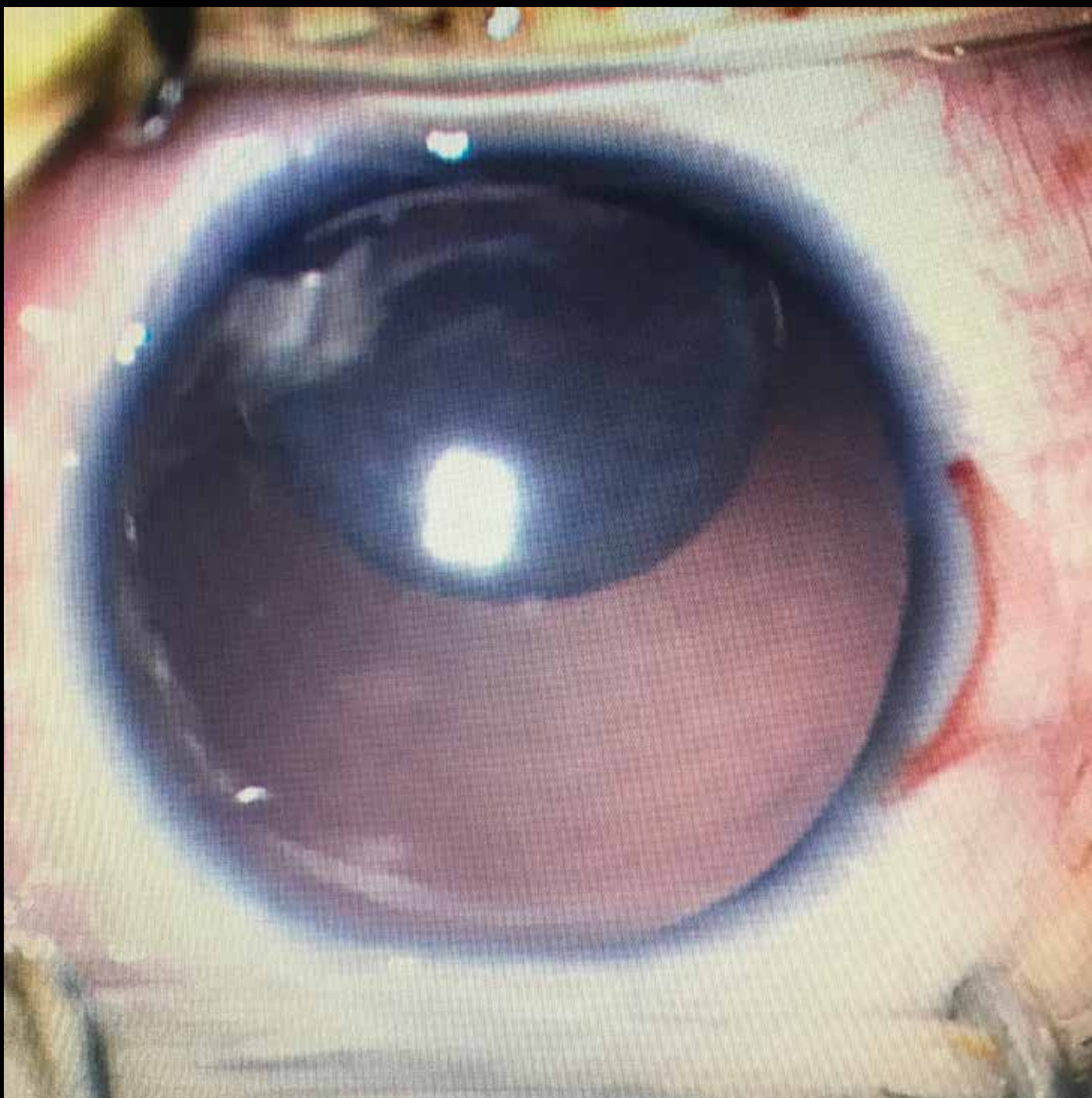
23G 8-Ball to Corner pocket

תיאור: בועת אוויר מצופה דם שחולצה מתחת לרשתית במהלך ניתוח
ויטרקטומיה למטופל עם פרפורציה של גלגל העין משנית לגוף זר
צולם באמצעות: צילום וידאו במיקרוסקופ ניתוחי



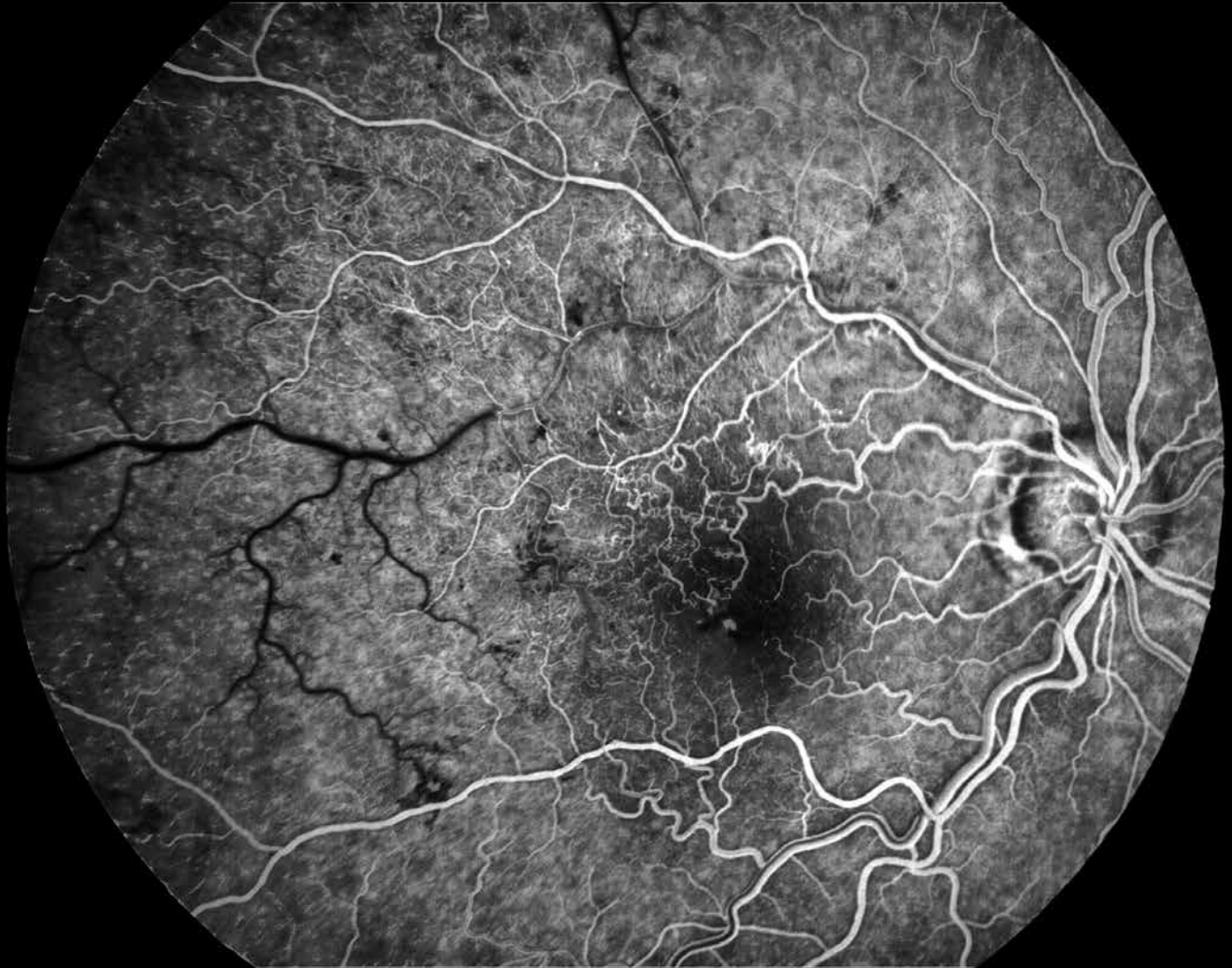
רופא מטפל: ד"ר ינקולוביץ, מחלקת עיניים, בית חולים
אוניברסיטאי סורוקה
צולם ע"י: מר עמי דהן

צילום צבע וצילום FA של Adult Coats
תיאור: צילום צבע של קרקעית העין ו-FA של בת 46,
עם Adult Coats Disease



רופא מטפל: ד"ר עאהד אמטיראת, מחלקת
עיניים, המרכז הרפואי האוניברסיטאי סורוקה

**Congenital Aniridia with
Dislocated Microspherophakic Lens**
צולם באמצעות: מערכת צילום של חדר ניתוח Orpheus System



BRVO (Branch Retinal Vein Occlusion)

תיאור: A Fluorescein Angiography Image Demonstrating a Compound Branch Retinal Vein Occlusion Resulting in a Graded Filling of the Superior Arcade Vein

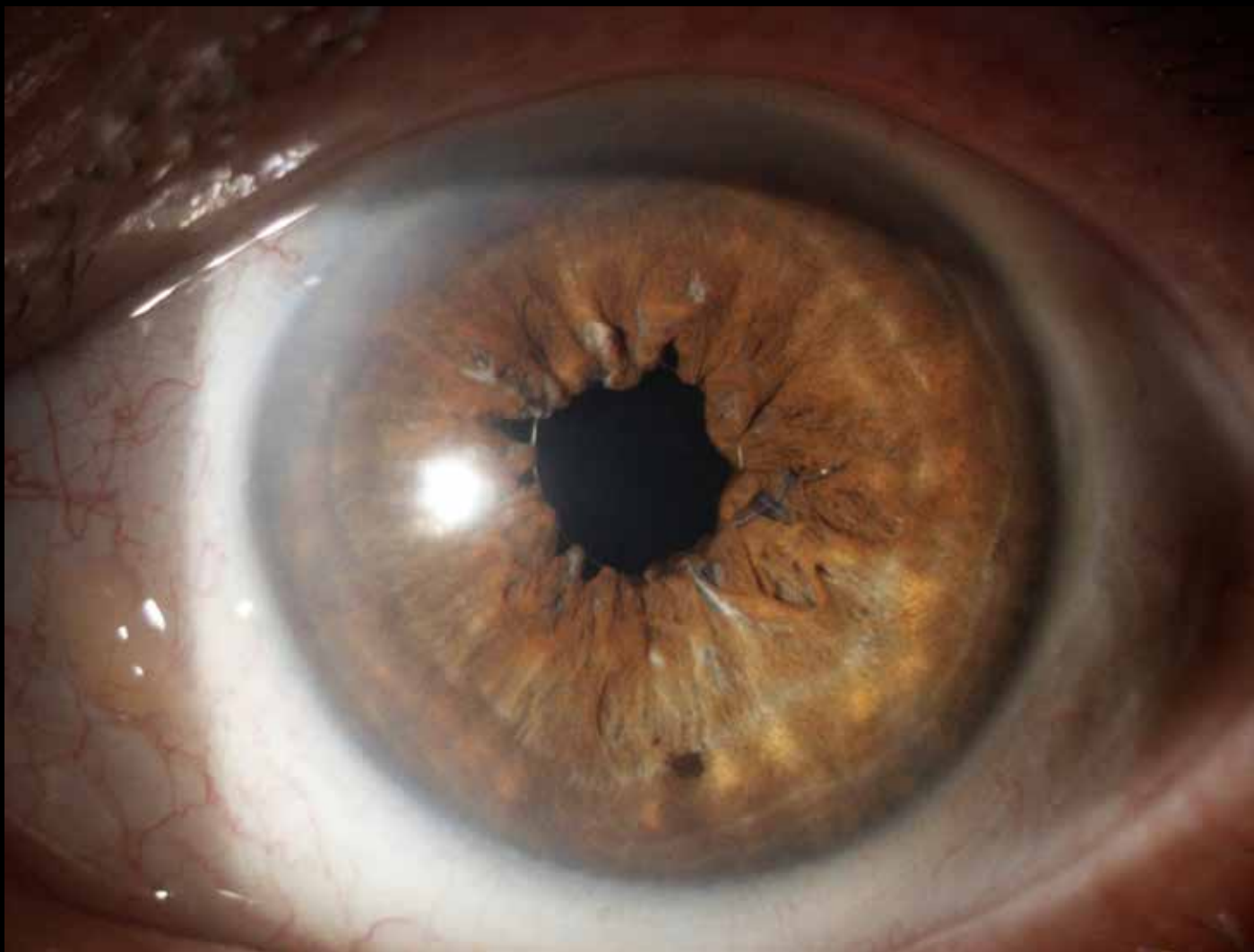
1. Distally no Filling

2. A Central Section with Lamellar Filling

3. Complete Filling of the Proximal Section

צולם באמצעות: FA מכשיר TOPCON DX50

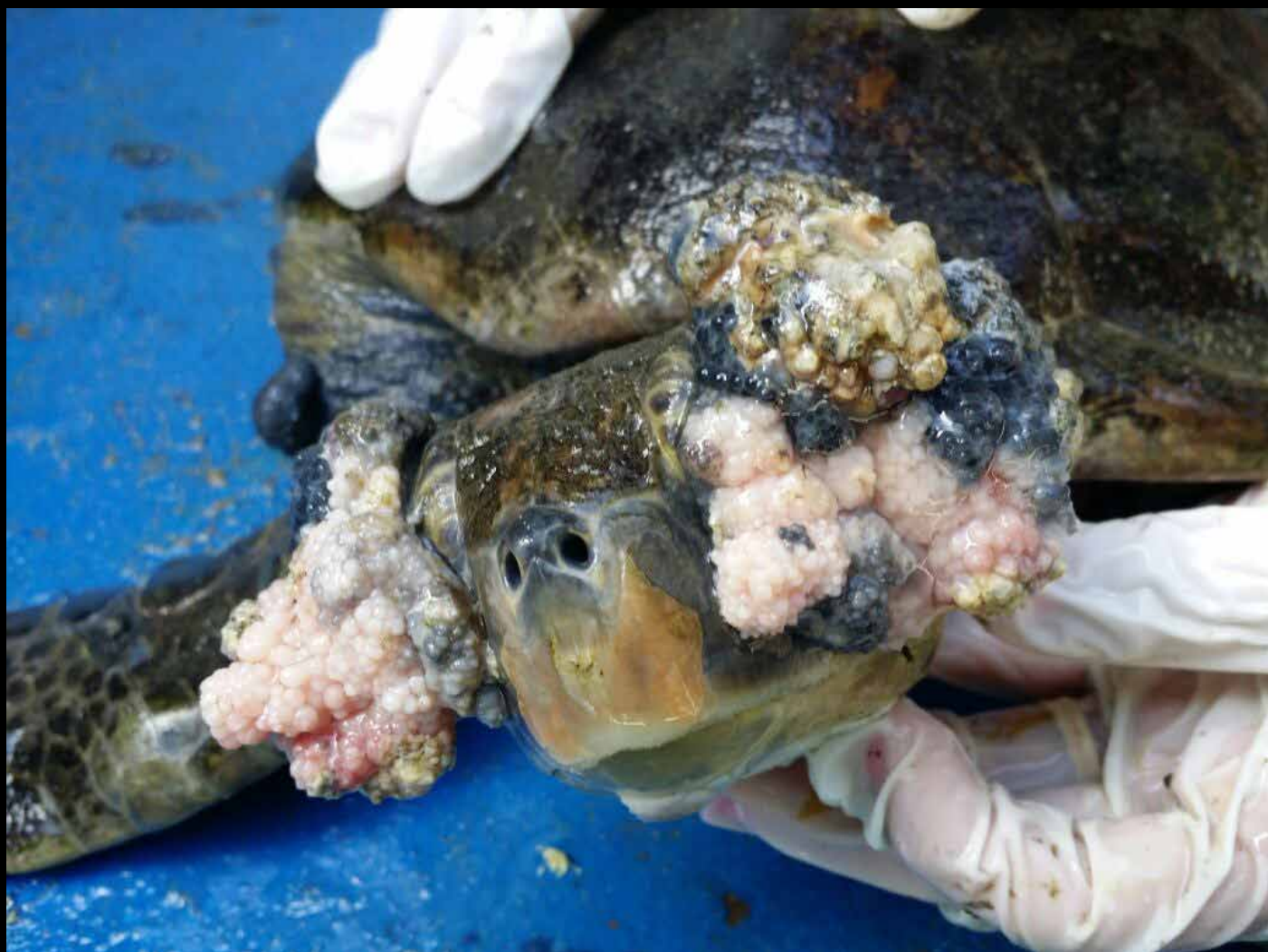רופא מטפל: מיכל פיינר, מחלקת עיניים בני ציון חיפה
צולם ע"י: ליביו פלז



Pupillary Cerclage for Traumatic Mydriasis

תיאור: צילום צבע של המקטע הקדמי: Pupillary Cerclage שבוצע במסופל שעבר טראומה קהה לעין 15 שנה טרם הניתוח, אשר גרמה למידריאזיס טראומטי ניכר צולם באמצעות: סליט למפ

רופא מטפל: ד"ר יקרת טון, מחלקת עיניים,
המרכז הרפואי מאיר, כפר סבא



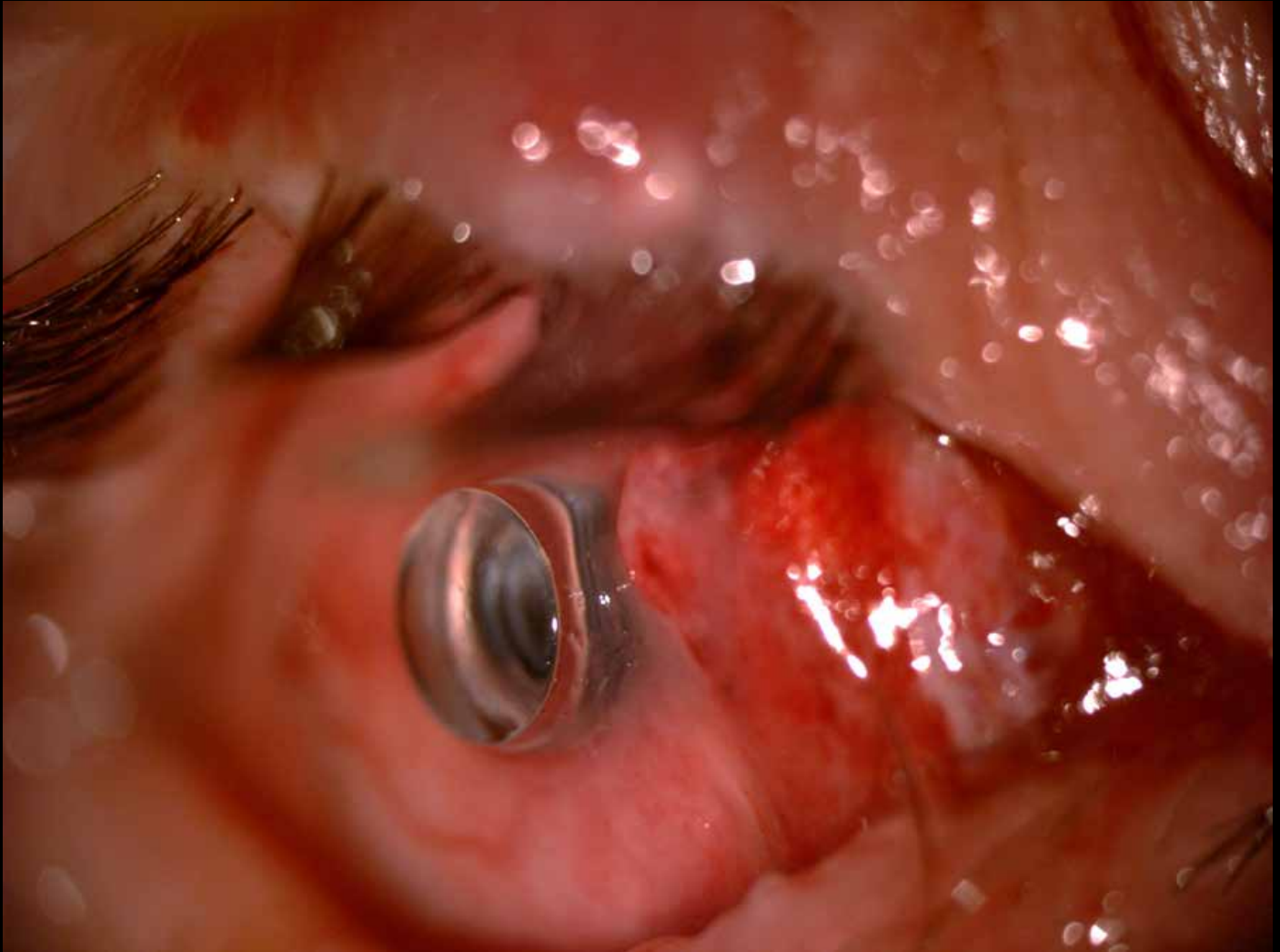
רופא מטפל: פרופ' רון עופרי, ביה"ס לרפואה
ווטרינרית, האוניברסיטה העברית
צולם ע"י: Arianne Oria

פפילומטוזיס נגיפי בצב ים
תיאור: צילום צבע של המקטע הקדמי
צולם באמצעות: סליט לחפ



החזר Tapetum מעיניים של תנינים

רופא מטפל: פרופ' רון עופרי, ביה"ס לרפואה
ווטרינרית, האוניברסיטה העברית
צולם ע"י: Arianne Oria



ראייה תלויה על עפעף

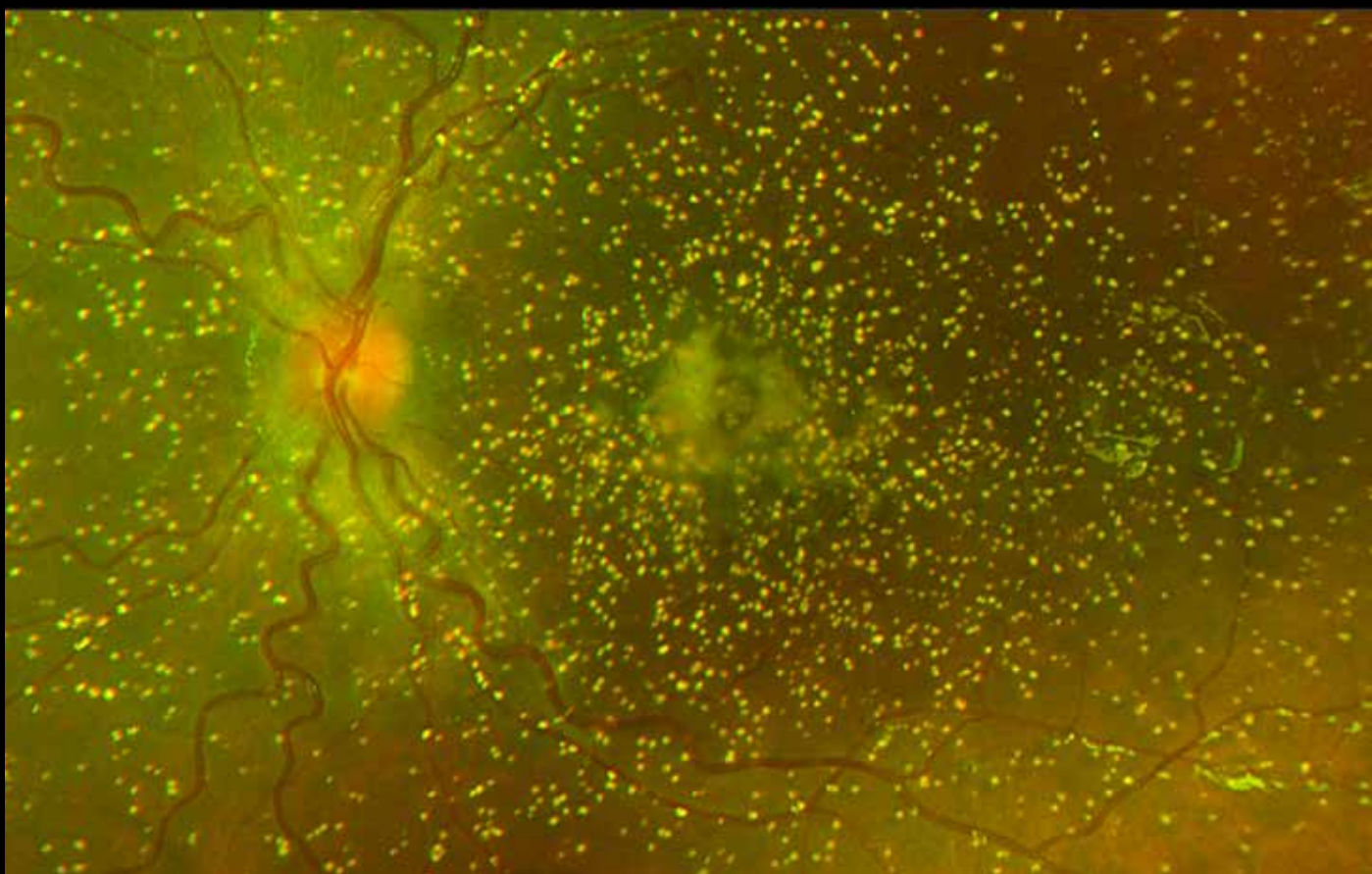
תיאור: פרוטזה נדירה מאודיסה שעברה אסטרוזיה וכיסונו במתלה טרוס לחמי מעפעף תחתון. מטופל מונקולוס רואה דרך הפרוטזה 6/30 אחרי כוויה כימית קשה דו עינית צולם באמצעות: מיקרוסקופ לייקה

רופא מטפל: ד"ר אמיר עבדאקאדר,
פרופ' גיא בן סימון - מתה"ש



רופא מטפל: ד"ר אהוד אורינבסקי

s/p catarct +12.0



רופא מטפל: אורלי גל-אור
צולם ע"י: הדס אלבוים

CRYSTALLINE RETINOPATHY IN HYPEROXALURIA

צולם באמצעות: אופטוס

